



# HOSPITAL VETERINÁRIO DA ANCLIVEPA-SP

DATA: 08/05/2023

PACIENTE: TILINHA / NIVEA (532349)

## RELATÓRIO ULTRASONOGRÁFICO

**Bexiga:** em topografia habitual, moderada distensão, conteúdo anecoico com discreta quantidade de debris celulares finos sem sedimentos. Paredes normoespessas regulares, uretra caudal mantida. Sem sinais de obstrução.

**Rins e Ureteres:** em topografia habitual. RE 3,44cm / RD 3,16cm. Parênquima homogêneo normoecóico, contornos definidos, distinção e proporção cortico medular preservada. Sistema pielocalicial preservado. Ausência de mineralizações. Ureter preservado.

**Baço:** em topografia habitual com dimensões preservadas, parênquima homogêneo normoecóico, vasos preservados.

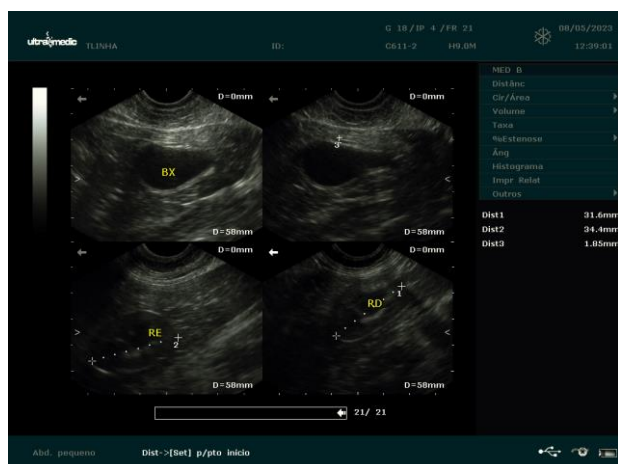
**Fígado:** parênquima homogêneo normoecóico, lobos hepáticos com volume preservado, margens regulares e afiladas. Diafragma mantido. Grandes vasos preservados. **Vesícula biliar:** em topografia habitual, distendida por conteúdo anecoico sem sedimentos, paredes normoespessas regulares. Ductos intra-hepáticos não caracterizados. Ducto biliar caracterizado distendido.

**Estômago:** topografia habitual, leve distensão do lúmen por conteúdo gasoso, paredes normoespessas, estratificação e motilidade preservada. **Pâncreas:** não caracterizado. **Alças Intestinais:** segmentos intestinais passíveis de avaliação sem conteúdo luminal com paredes preservadas com estratificação e motilidade mantida.

Dra. PAULA NOGUEIRA CUNHA  
MV CLINICA GERAL - APERFEIÇOAMENTO ULTRA-SONOGRAFIA  
CRMV 13618-SP  
CPF 122.038.818-10

## IMPRESSÃO DIAGNÓSTICA:

Varredura abdominal com parâmetros ultrassonográficos preservados.



  
Dra. PAULA NOGUEIRA CUNHA  
MV CLINICA GERAL - APERFEIÇOAMENTO ULTRA-SONOGRAFIA  
CRMV 13618-SP  
CPF 122.038.818-10