



# HOSPITAL VETERINÁRIO DA ANCLIVEPA-SP

DATA: 29/11/2022

PACIENTE: PERIGOSO / NEUSA (456538)

## RELATÓRIO ULTRASONOGRÁFICO

**Bexiga:** em topografia habitual, distensão extrema, conteúdo anecoico sem debris sem sedimentos, paredes normoespessas, regulares, uretra caudal mantida.

**Rins e Ureteres:** dimensões mantidas. RE (7,07cm) / RD (6,49cm) ambos com parênquima homogêneo normoecóico com perda da distinção e da proporção cortico medular – espessamento da cortical. Sistema pielocalicial preservado. Ureter preservado.

**Baço:** em topografia habitual, dimensões aumentadas (2,60cm). Parênquima homogêneo normoecóico. vasos preservados.

**Fígado:** lobos hepáticos preservados, homogêneo hiperecoico, bordos regulares volume mantido. Diafragma mantido. Grandes vasos preservados. **Vesícula biliar:** em topografia habitual distendida por conteúdo anecóico sem sedimentos, paredes normoespessas. Ductos intra-hepáticos não caracterizados. Ducto biliar comum não caracterizado.

### **Sistema gastrointestinal:**

**Estômago:** em topografia habitual, contraído sem conteúdo, paredes normoespessas, estratificação preservada, hipomotilidade. Píloro não caracterizado.

**Pâncreas:** não caracterizado.

**Alças Intestinais:** segmentos intestinais com lúmen distendido por conteúdo gasoso em pequena quantidade, estratificação e motilidade mantida. Sem sinais de obstrução.

### **Observações:**

*Ausência de líquido livre*

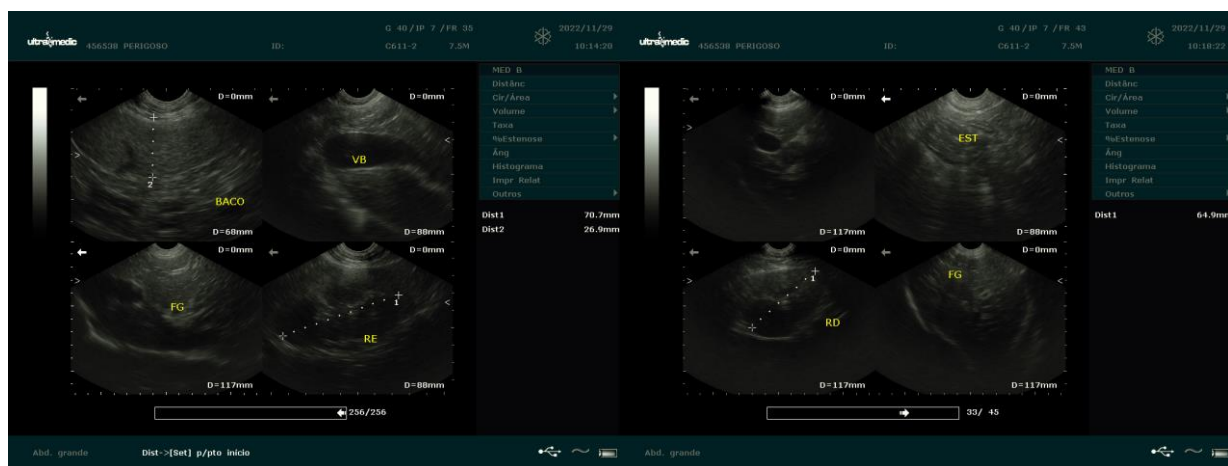
*Linfonodos mesentéricos reativos.*

  
Dra. PAULA NOGUEIRA CUNHA  
MV CLÍNICA GERAL - APERFEIÇOAMENTO ULTRA-SONOGRAFIA  
CRMV 13618-SP  
CPF 122.038.818-10

## IMPRESSÃO SONOGRÁFICA:

*Nefropatia bilateral a investigar  
esplenomegalia*

*Hepatopatia crônica – fibrose /senilidade*



  
Dra. PAULA NOGUEIRA CUNHA  
MV CLINICA GERAL - APERFEIÇOAMENTO ULTRA-SONOGRAFIA  
CRMV 13618-SP  
CPF 122.038.818-10