



HOSPITAL VETERINÁRIO DA ANCLIVEPA-SP

DATA: 28/12/2022

PACIENTE: BELINHA / NELSON (452986)

RELATÓRIO ULTRASONOGRÁFICO

Bexiga: moderada distensão, conteúdo anecoico sem debris sem sedimentos, paredes normoespessas, estratificação mantida, trígono preservado.

Rins e Ureteres: dimensões mantidas (RD 6,41cm / RE 6,36cm), contornos definidos, formato preservado, parênquima homogêneo normoecóico, proporção e distinção cortico medular mantida, sistema pielocalicial mantido. Ausência de mineralização. Ureteres não caracterizados.

Baço: em topografia habitual, contornos definidos, dimensões acentuadamente aumentadas com arredondamento de bordos, mensurado em torno de 5,63cm, parênquima homogêneo e normoecóico, vasos preservados.

Fígado: em topografia habitual, lobos hepáticos com aumento de volume, parênquima homogêneo normoecóico, bordos afilados, regulares. Veia cava caudal dilatada. Ductos intra-hepáticos não caracterizados. Vesícula biliar com repleção adequada preenchida por conteúdo anecoico sem sedimentos, paredes normoespessas e regulares. Ducto biliar não caracterizado.

Sistema gastrointestinal:

Estômago: em topografia habitual, distendido por conteúdo padrão gasoso / mucoide, paredes normoespessas e regulares, estratificação e motilidade mantida. Píloro não caracterizado.

Pâncreas: ramo esquerdo e direito com parênquima grosseiro heterogêneo hiperecóico, bordos irregulares. Reatividade de tecidos adjacentes e aderências.

Alças Intestinais: segmentos intestinais passíveis de avaliação com paredes levemente espessada sem conteúdo luminal, motilidade mantida.

Observações:

Presença de quantidade mínima de líquido livre denso de alta celularidade


Dra. PAULA NOGUEIRA CUNHA
MV CLINICA GERAL - APERFEIÇOAMENTO ULTRASONOGRAFIA
CRMV 13618-SP
CPF 122.038.818-10

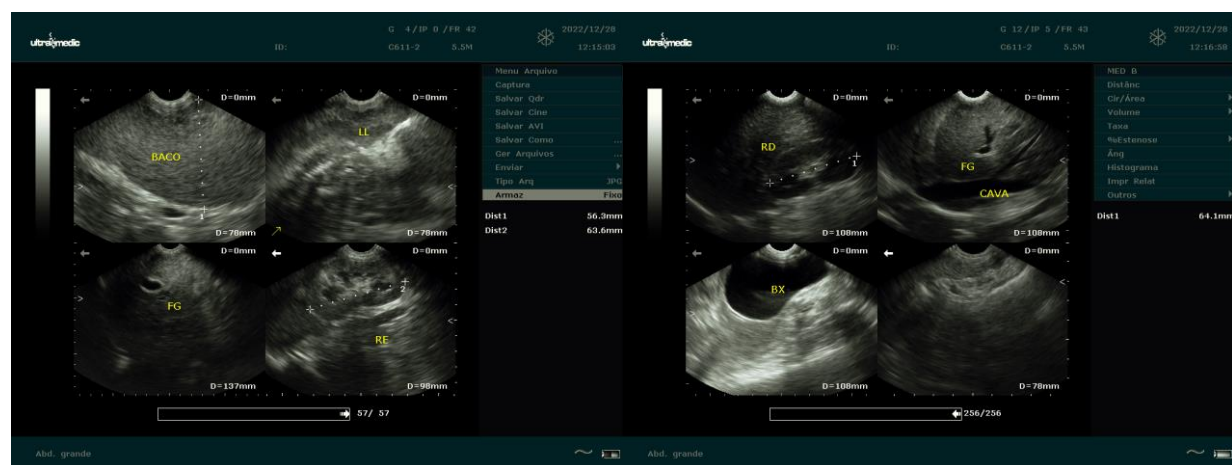
IMPRESSÃO ULTRASSONOGRÁFICA:

Pancreatite bilateral severa

Peritonite - líquido denso em mínima quantidade permeando os órgãos

Esplenomegalia infiltrativa difusa - aumento intrínseco importante

Hepatomegalia – dilatação de cava caudal



Dra. PAULA NOGUEIRA CUNHA
 MV CLÍNICA GERAL - APERFEIÇOAMENTO ULTRA-SONOGRÁFIA
 CRMV 13618-SP
 CPF 122.038.818-10