



# HOSPITAL VETERINÁRIO DA ANCLIVEPA-SP

DATA: 24/04/2023

PACIENTE: Felicity / Monica (427838)

## RELATÓRIO ULTRASONOGRÁFICO

**Bexiga:** repleção adequada, distendida por conteúdo anecoico sem debris sem sedimentos, paredes normoespessas, estratificação mantida, trígono preservado.

**Rins e Uteres:** rins com dimensões mantidas, contornos definidos, parênquima homogêneo normoecóico, proporção e distinção cortico medular mantida, sistema pielocalicial mantido. Ausência de mineralizações ou litíases. Uteres não caracterizados.

**Baço:** em topografia habitual, contornos definidos, dimensões mantidas, parênquima homogêneo e normoecóico, vasos preservados.

**Fígado:** em topografia habitual, lobos hepáticos com parênquima homogêneo normoecóico, bordos afilados, regulares. Vasos preservados. Ductos intra-hepáticos não caracterizados. Vesícula biliar com repleção adequada preenchida por conteúdo anecoico sem sedimentos, paredes normoespessas e regulares. Ducto biliar não caracterizado.

**Estômago:** em topografia habitual, distendido por conteúdo padrão gasoso / mucoide, paredes normoespessas (0,24cm) regulares, estratificação e motilidade mantida. Píloro não caracterizado. **Pâncreas:** não caracterizado. **Alças Intestinais:** alças intestinais apresentam paredes normoespessas com estratificação mantida sem conteúdo luminal, motilidade mantida

**Útero e Ovários:** Pedículos preservados.

### Observações:

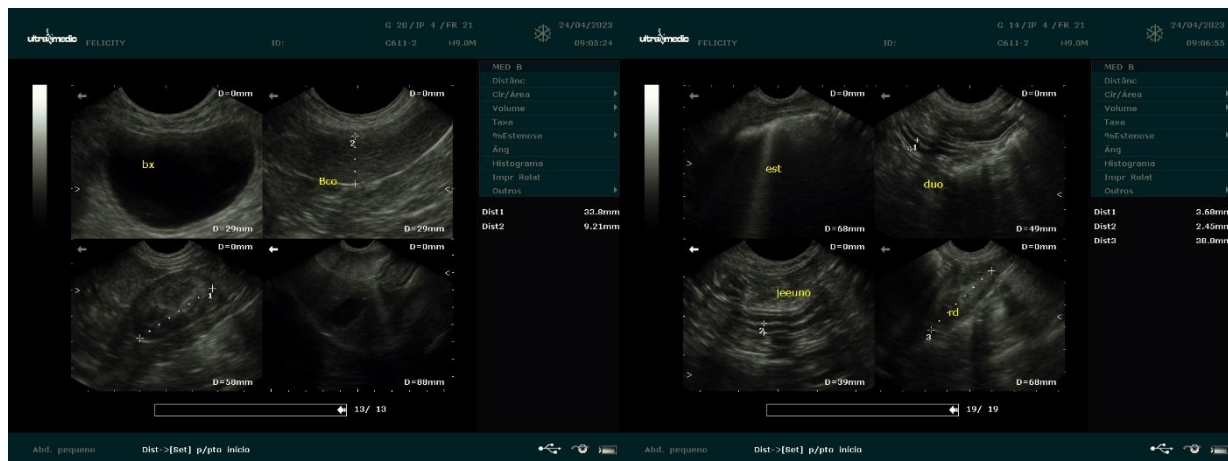
Ausência de líquido livre

Linfonodos não caracterizados.

Dra. PAULA NOGUEIRA CUNHA  
MV CLINICA GERAL - APERFEIÇOAMENTO ULTRA-SONOGRAFIA  
CRMV 13618-SP  
CPF 122.038.818-10

## IMPRESSÃO DIAGNÓSTICA:

Varredura abdominal com parâmetros ultrassonográficos preservados.



*Dra. PAULA NOGUEIRA CUNHA*  
 MV CLINICA GERAL - APERFEIÇOAMENTO ULTRA-SONOGRAFIA  
 CRMV 13618-SP  
 CPF 122.038.818-10