

# Hospital Veterinário Faculdade Anclivepa

rua bom sucesso 733 Carlos Prates

## Eletrocardiograma

### Identificação

Identificação: 2023_05_02__11_04	Data: 02/05/2023 11:04:49	Peso: 3,9 kg
Paciente: Tuca	Idade: 16 anos e 0 mês	Sexo: Fêmea
Espécie: Gato	Raça: Sem raça definida (SRD)	
Proprietário: Marisete de Oliveira Sales	Solicitante: Welbert Oliveira Cordeiro	

### Parâmetros Observados


FC Média: 202 bpm	Amplitude de R: 0.25 mV	Duração de T: 48 ms
Amplitude de P: 0.16 mV	Amplitude de S: -0.06 mV	Desnível de ST: -0.06 mV
Duração de P: 38 ms	Duração de QRS: 54 ms	Eixo QRS: 8.98 °
Intervalo PR: 64 ms	Intervalo QT: 144 ms	Eixo P: 39.81 °
Amplitude de Q: -0.01 mV	Amplitude de T: -0.04 mV	

### Comentários

Paciente colaborativa

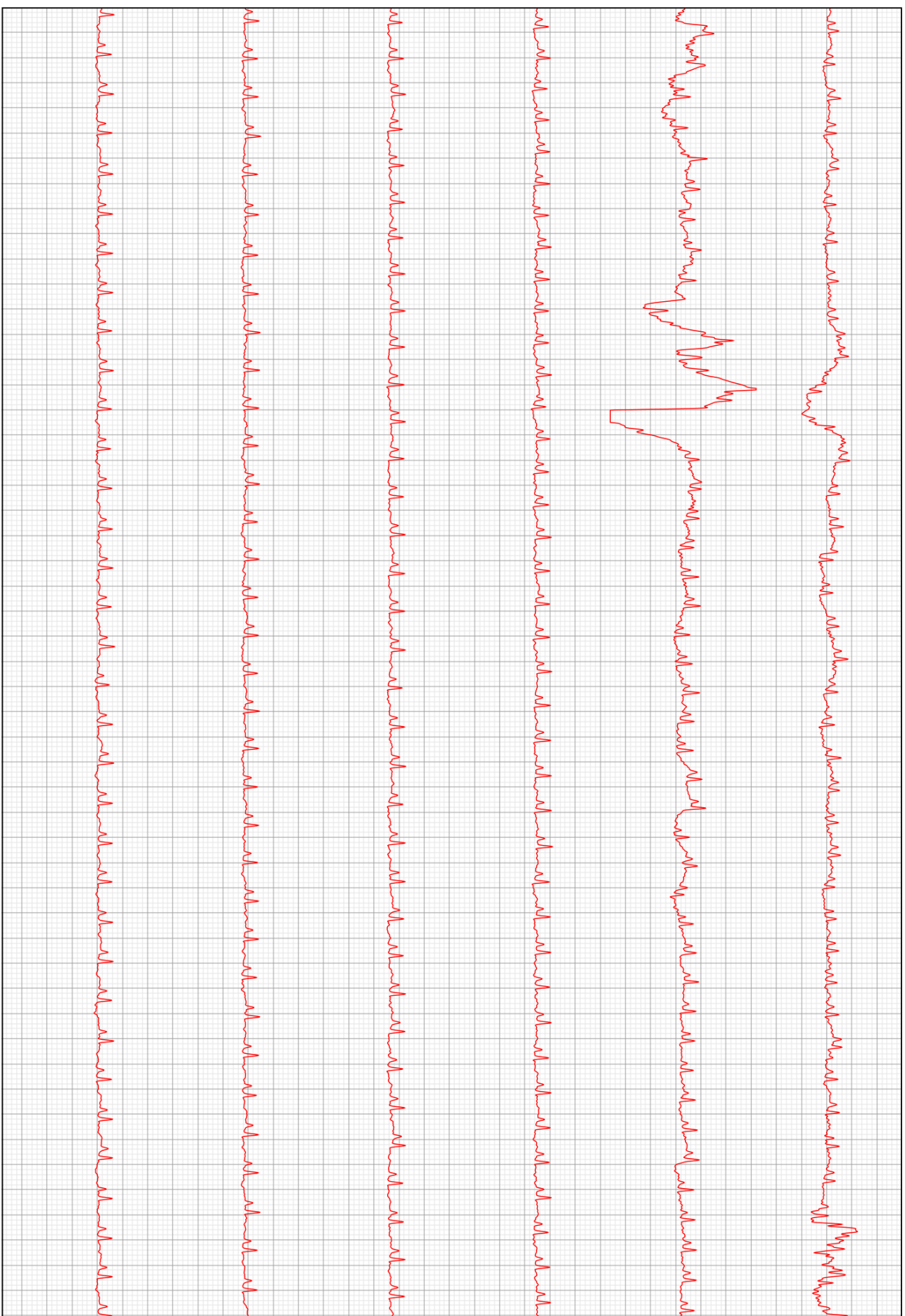
### Conclusões

Ritmo sinusal com FC média de 202 bpm  
Traçado sugestivo de sobrecarga atrial esquerda  
Traçado sugestivo de sobrecarga ventricular esquerda  
Considerar, a critério clínico, avaliação morfológica cardiopulmonar (ecodopplercardiograma e radiografia torácica).  
O resultado deste exame deve ser confrontado com os achados clínicos e laboratoriais obtidos



Amanda Ladislao Antonio  
CRMV: 16174 MG

Assinado eletronicamente por:



D2

