



HOSPITAL VETERINÁRIO DA ANCLIVEPA-SP

DATA: 15/03/2023

PACIENTE: NINA / MARIA (521881)

RELATÓRIO ULTRASONOGRÁFICO

Bexiga: grande distensão, conteúdo anecoico sem debris com sedimentos, paredes finas e regulares, uretra caudal preservada, sem sinais de obstrução.

Rins e Ureteres: RE 2,6cm / RD 2,8cm. contornos definidos, parênquima homogêneo hiperecoico, leve perda da distinção e proporção cortico medular principalmente no rim direito, presença de micro pontos de mineralização em cortical renal. Ureter não caracterizado.

Baço: em topografia habitual com dimensões preservadas (0,75cm), vasos preservados.

Fígado: em topografia habitual, lobos hepáticos com aumento moderado do volume, parênquima homogêneo hiperecoico, margens arredondadas, regulares. Vasos intra-hepáticos preservados. Ductos intra-hepáticos preservados. Vesícula biliar com distensão moderada, preenchida por conteúdo hipoecóico denso com múltiplas pequenas (0,20cm) estruturas esféricas aglomeradas em parede dorsal. Ducto comum preservado.

Estômago: em topografia habitual, contraído conteúdo mucoide, paredes normoespessas, há manutenção da estratificação e da motilidade. **Piloro** não caracterizado. **Pâncreas:** não caracterizado.

Alças Intestinais: segmentos intestinais passíveis de avaliação com conteúdo luminal mucoso / gasoso em pequena quantidade, paredes normoespessas regulares, motilidade e estratificação preservadas.

Adrenais: Tanto direita quanto esquerda possuem contornos definidos, parênquima homogêneo discretamente hiperecoico, direita com formato preservado e esquerda com arredondamento do polo caudal. Medidas ADD 1,43cm x 0,59cm e ADE 1,20cm x 0,52cm

Observações:

Ausência de líquido livre

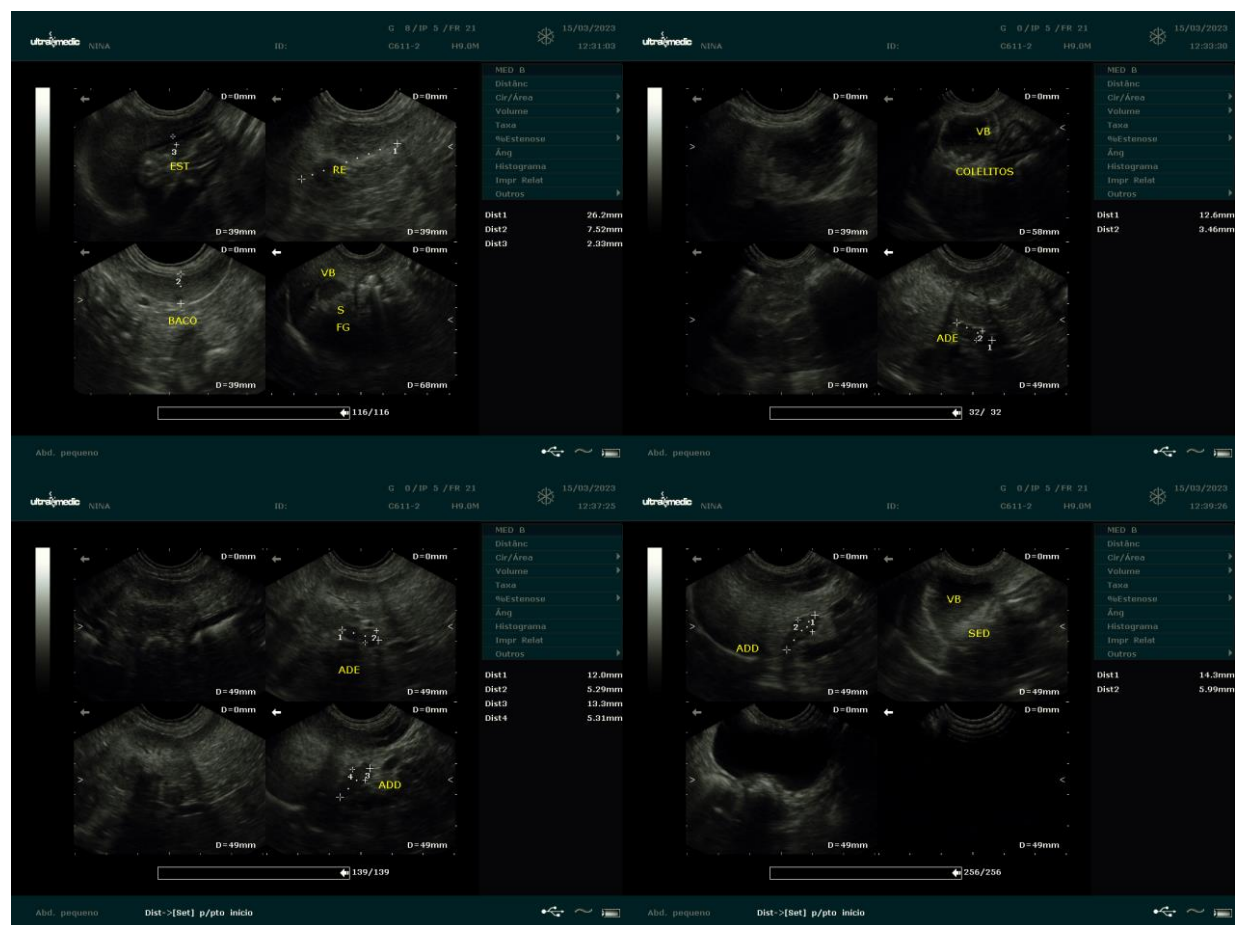

Dra. PAULA NOGUEIRA CUNHA
MV CLÍNICA GERAL - APERFEIÇOAMENTO ULTRASONOGRAFIA
CRMV 13618-SP
CPF 122.038.818-10

IMPRESSÃO SONOGRÁFICA:

Hepatopatia infiltrativa adiposa ou esteroideal.

Colecistite biliar severa associada a múltiplos colélitos aglomerados.

Adrenal direita limítrofe e esquerdo com leve arredondamento e aumento do polo.



Dra. PAULA NOGUEIRA CUNHA
MV CLINICA GERAL - APERFEIÇOAMENTO ULTRA-SONOGRAFIA
CRMV 13618-SP
CPF 122.038.818-10