



# HOSPITAL VETERINÁRIO DA ANCLIVEPA-SP

DATA: 09/03/2023

PACIENTE: LEO / MARIA (520002)

## RELATÓRIO ULTRASONOGRÁFICO

**Bexiga:** mínima repleção, preenchida por pouco conteúdo anecoico com debris celulares e micro litíases sendo a maior mensurada me torno de 0,33cm juntamente com sedimentos ecogênicos acumulados, paredes com espessura adequada (0,43cm) e estratificação mantida, trígono preservado.

**Rins e Ureteres:** Topografia habitual, dimensões mantidas (RD 3,55cm / RE 3,58cm), contornos regulares, parênquima homogêneo normoecóico, distinção e proporção cortico medular mantida, sistema pielocalicial mantido. Ausência de mineralizações ou litíases. Ureteres não caracterizados.

**Baço:** Topografia habitual, contornos definidos, dimensões preservadas, parênquima homogêneo e normoecóico, vasos preservados.

**Fígado:** Topografia habitual, lobos hepáticos volume mantido, parênquima homogêneo normoecóico, margens afiladas e regulares. Vasos preservados. Ductos intra-hepáticos não caracterizados. **Vesícula biliar:** com repleção adequada, conteúdo anecoico sem sedimentos. Ducto biliar não caracterizado.

**Estômago:** Topografia habitual, distendido por conteúdo mucoide, paredes normoespessas regulares, estratificação e motilidade mantida. **Piloro** não caracterizado. **Pâncreas:** Não caracterizado.

**Alças Intestinais:** Segmentos intestinais preservados sem conteúdo, estratificação mantida, motilidade mantida. Colón com paredes preservadas.

### Observações:

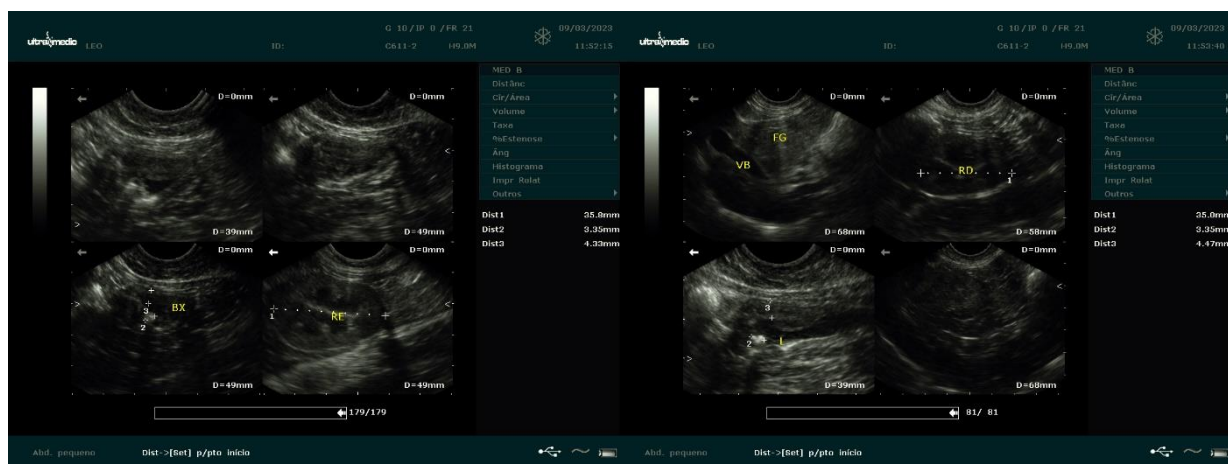
Ausência de líquido livre

Linfonodos não caracterizados.

  
Dra. PAULA NOGUEIRA CUNHA  
MV CLINICA GERAL - APERFEIÇOAMENTO ULTRA-SONOGRAFIA  
CRMV 13618-SP  
CPF 122.038.818-10

## IMPRESSÃO SONOGRÁFICA:

Cistite associada a sedimentos celulares e micro litíases aglomeradas, sendo a maior mensurada em torno de 0,33cm



  
 Dra. PAULA NOGUEIRA CUNHA  
 MV CLÍNICA GERAL - APERFEIÇOAMENTO ULTRA-SONOGRAFIA  
 CRMV 13618-SP  
 CPF 122.038.818-10