



HOSPITAL VETERINÁRIO DA ANCLIVEPA-SP

DATA: 08/03/2023

PACIENTE: BABI / MARIA (519736)

RELATÓRIO ULTRASONOGRÁFICO

Bexiga: extrema distensão, conteúdo anecoico sem debris, paredes finas e regulares, uretra caudal preservada, sem sinais de obstrução.

Rins e Ureteres: RE 5,23cm / RD 5,12cm, contornos definidos, parênquima grosseiro hiperecoico, perda moderada da distinção e da proporção cortico medular, ausência de mineralização em recesso renal. Ureter não caracterizado.

Baço: em topografia habitual com dimensões preservadas (1,19cm), parênquima homogêneo normoecóico, contornos regulares, vasos preservados.

Fígado: em topografia habitual, lobos hepáticos com volume levemente aumentado, parênquima grosseiro com forte atenuação de feixes, margens afiladas, regulares. Vasos intra-hepáticos preservados. Ductos intra-hepáticos preservados. **Vesícula biliar** com pequena distensão, preenchida por conteúdo anecoico sem sedimentos, ducto biliar não caracterizado.

Estômago: em topografia habitual, distendido por conteúdo gasoso, paredes com normoespessas, com estratificação e motilidade mantida. **Piloro** não caracterizado. **Pâncreas:** não caracterizado. **Alças Intestinais:** segmentos intestinais passíveis de avaliação sem conteúdo luminal, paredes normoespessas regulares, motilidade e estratificação preservadas.

Adrenais: contornos pouco definidos, parênquima homogêneo hipoeecóico com discreta redução do tamanho ADE 1,80cm x 0,61cm ADD 2,31cm x 0,56cm

Útero e Ovários: não caracterizados

Observação:

Ausência de líquido livre

Linfonodos não caracterizados.

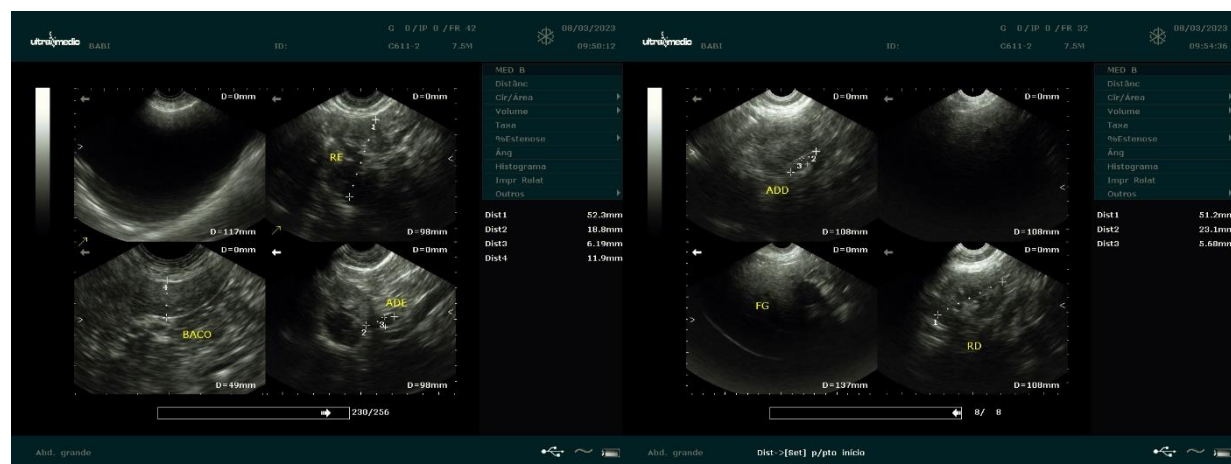

Dra. PAULA NOGUEIRA CUNHA
MV CLINICA GERAL - APERFEIÇOAMENTO ULTRA-SONOGRAFIA
CRMV 13618-SP
CPF 122.038.818-10

IMPRESSÃO SONOGRÁFICA:

Nefropatia bilateral crônica / senilidade

Hepatopatia esteroide e ou adiposa crônica em fase avançada.

Adrenais com discreta redução do tamanho a esclarecer.



Dra. PAULA NOGUEIRA CUNHA
 MV CLINICA GERAL - APERFEIÇOAMENTO ULTRA-SONOGRAFIA
 CRMV 13618-SP
 CPF 122.038.818-10