



HOSPITAL VETERINÁRIO DA ANCLIVEPA-SP

DATA: 06/03/2023

PACIENTE: BOB / VANESSA (517146)

RELATÓRIO ULTRASONOGRÁFICO

Bexiga: pouco distendida, conteúdo anecoico sem debris sem sedimentos, paredes finas e regulares, estratificação mantida, trígono mantido. Uretra caudal preservada sem dilatação sem sinais de obstrução.

Rins e Ureteres: Rim esquerdo com dimensões preservadas (RE 6,11cm). Contornos definidos, parênquima homogêneo normoecóico, distinção e proporção cortico medular preservada. Sistema pielocalicial preservado. Na topografia renal direita foi identificada uma estrutura hipoecóica amorfa com pontos de mineralização ao centro, mensurada em torno de 5,20cm sugerindo tecido renal atrofiado. Ureteres não caracterizados.

Baço: em topografia habitual com margens regulares, parênquima homogêneo normoecóico, superfície lisa e regular, mensurado em torno de 2,0cm. Vasos preservados.

Fígado: parênquima homogêneo normoecóico, dimensões preservadas, margens finas e regulares. Diafragma mantido. Veia cava caudal preservada. **Vesícula biliar:** distendida por conteúdo anecoico sem sedimentos. Ducto cístico não caracterizado.

Estômago: pouco distendido por conteúdo gasoso, paredes finas regulares com estratificação e motilidade mantida. **Pâncreas:** não caracterizado. **Alças Intestinais:** segmentos intestinais com parâmetros ultrassonográficos preservados.

Próstata: contornos definidos, parênquima grosseiro com micro áreas císticas dispersas, uretra prostática preservada. Medidas 4,0cm x 5,20cm x 3,80cm

Testículos: parâmetros preservados.

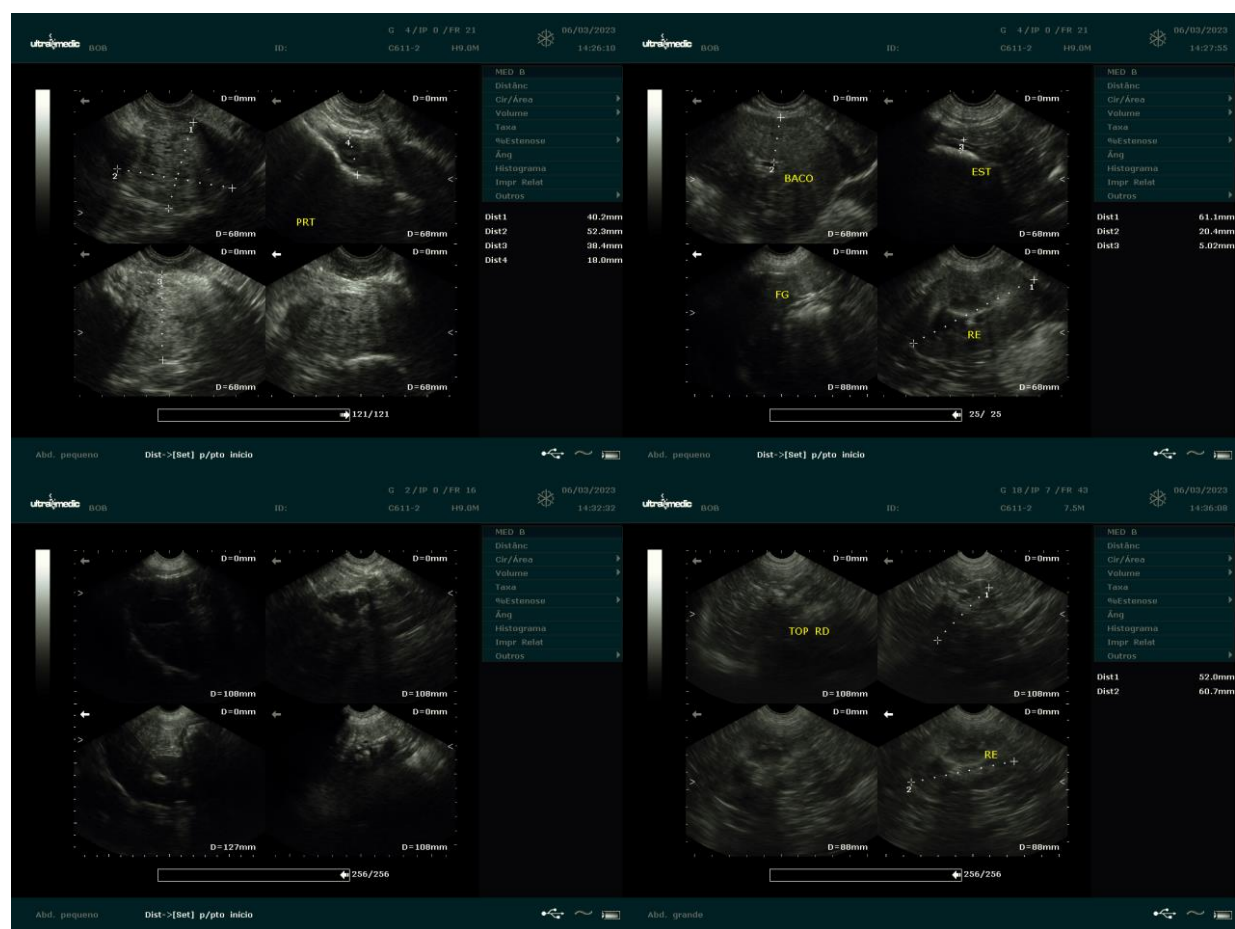
Observações:

Ausência de líquido livre.


Dra. PAULA NOGUEIRA CUNHA
MV CLINICA GERAL - APERFEIÇOAMENTO ULTRA-SONOGRAFIA
CRMV 13618-SP
CPF 122.038.818-10

IMPRESSÃO SONOGRÁFICA:

Atrofia renal direita
Hiperplasia leve e Prostatite




Dra. PAULA NOGUEIRA CUNHA
MV CLINICA GERAL - APERFEIÇOAMENTO ULTRA-SONOGRAFIA
CRMV 13618-SP
CPF 122.038.818-10