



HOSPITAL VETERINÁRIO DA ANCLIVEPA-SP

DATA: 06/03/2023

PACIENTE: MEG / MILENA (518856)

RELATÓRIO ULTRASSONOGRÁFICO

Bexiga: moderadamente distendida, conteúdo anecoico sem debris, paredes finas e regulares, estratificação mantida, trígono mantido. Uretra caudal preservada sem dilatação sem sinais de obstrução.

Rins e Ureteres: em topografia habitual. RE 4,12cm / RD 4,58cm. Ambos com contornos definidos, parênquima homogêneo tendendo a hiperecoico principalmente no direito, leve perda da distinção e da proporção cortico – espessamento da cortical em ambos, sistema pielocalicial pouco evidente. Ureteres não caracterizados.

Baço: em topografia habitual, dimensões preservadas (1,2cm), parênquima homogêneo normoecóico. Vasos preservados.

Fígado: parênquima homogêneo hipoeecóico, dimensões preservadas, margens finas e regulares. Diafragma mantido. Veia cava caudal preservada. **Vesícula biliar:** distendida por conteúdo anecoico sem sedimentos. Ducto cístico não caracterizado.

Estômago: pouco distendido por conteúdo gasoso, paredes finas (0,35cm) regulares com estratificação e motilidade mantida. **Pâncreas:** área topográfica tanto em ramo direito quanto esquerdo não caracterizados, porém há reatividade das áreas adjacentes. **Alças Intestinais:** segmentos intestinais duodenais com espessamento severo das mucosas, lúmen sem conteúdo, leve hipomotilidade, motilidade outros segmentos preservados sem conteúdo.

Adrenais: esquerda caracterizada com parâmetros ultrassonográficos preservados – 1,73cm x 0,49cm e adrenal direita não caracterizada.

Observações:

Ausência de líquido livre.

Linfonodos mesentéricos reativos.


Dra. PAULA NOGUEIRA CUNHA
MV CLINICA GERAL - APERFEIÇOAMENTO ULTRA-SONOGRAFIA
CRMV 13618-SP
CPF 122.038.818-10

IMPRESSÃO SONOGRÁFICA:

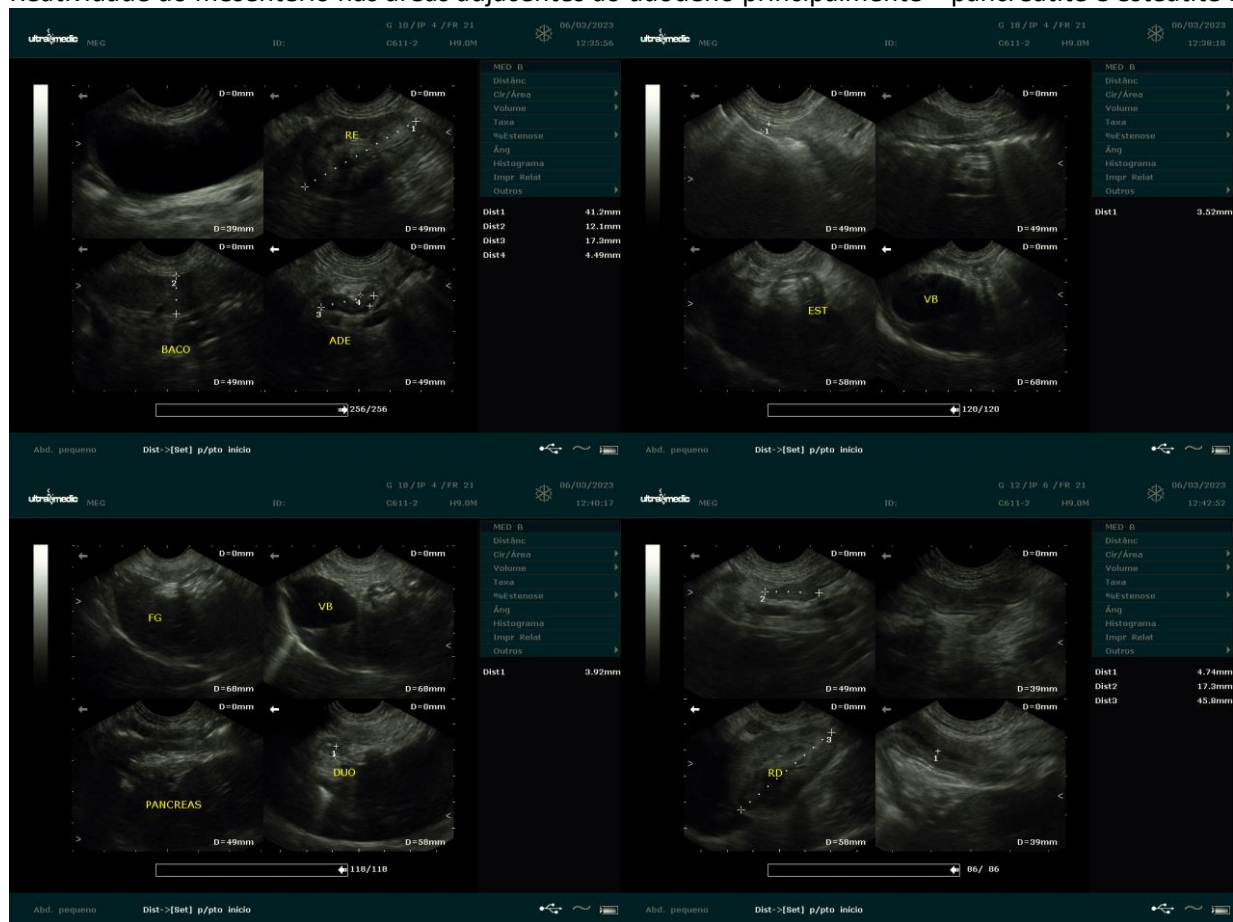
Duodenite severa

Nefropatia bilateral – DRC??

Hepatopatia congestiva – cardiopatia / desidratação / toxemia

Linfoadenomegalia

Reatividade do mesentério nas áreas adjacentes ao duodeno principalmente – pancreatite e esteatite focal.



Dra. PAULA NOGUEIRA CUNHA
 MV CLÍNICA GERAL - APERFEIÇOAMENTO ULTRA-SONOGRAFIA
 CRMV 13618-SP
 CPF 122.038.818-10