



HOSPITAL VETERINÁRIO DA ANCLIVEPA-SP

DATA: 16/03/2023

PACIENTE: TARCILA/ MARIA (522104)

RELATÓRIO ULTRASONOGRÁFICO

Bexiga: distensão adequada, conteúdo anecoico sem debris celulares sem sedimentos, paredes finas e regulares, uretra caudal preservada, sem sinais de obstrução.

Rins e Ureteres: RE 2,79cm / RD 3,41cm. Contornos definidos, parênquima homogêneo normoecóico, distinção e proporção cortico medular preservadas. Sistema pielocalicial preservado. Ureter não caracterizado.

Baço: em topografia habitual com dimensões aumentadas (1,13cm), parênquima homogêneo normoecóico, vasos preservados.

Fígado: em topografia habitual, lobos hepáticos com volume preservado, parênquima homogêneo normoecóico, margens afiladas, regulares. Vasos intra-hepáticos preservados. Ductos intra-hepáticos preservados. Vesícula biliar com distensão pequena, preenchida por conteúdo anecoico sem sedimento. Ducto comum preservado.

Estômago: em topografia habitual, contraído sem conteúdo, paredes normoespessas, há manutenção da estratificação e da motilidade. **Píloro** não caracterizado. **Pâncreas:** não caracterizado.

Alças Intestinais: segmentos intestinais passíveis de avaliação sem conteúdo, paredes normoespessas regulares, motilidade e estratificação preservadas.

Adrenais: não caracterizadas

Observações:

Ausência de líquido livre.

Linfonodos ilíacos mediais direito e esquerdo com aumento do tamanho, contornos definidos e regulares, mensurados em torno de ILME 2,80cm x 1,20cm ILMD 3,10cm x 1,20cm

Linfonodos inguinais superficiais com aumento de seu tamanho e formatos arredondados. Mensurados em torno de 3,20cm x 1,70cm

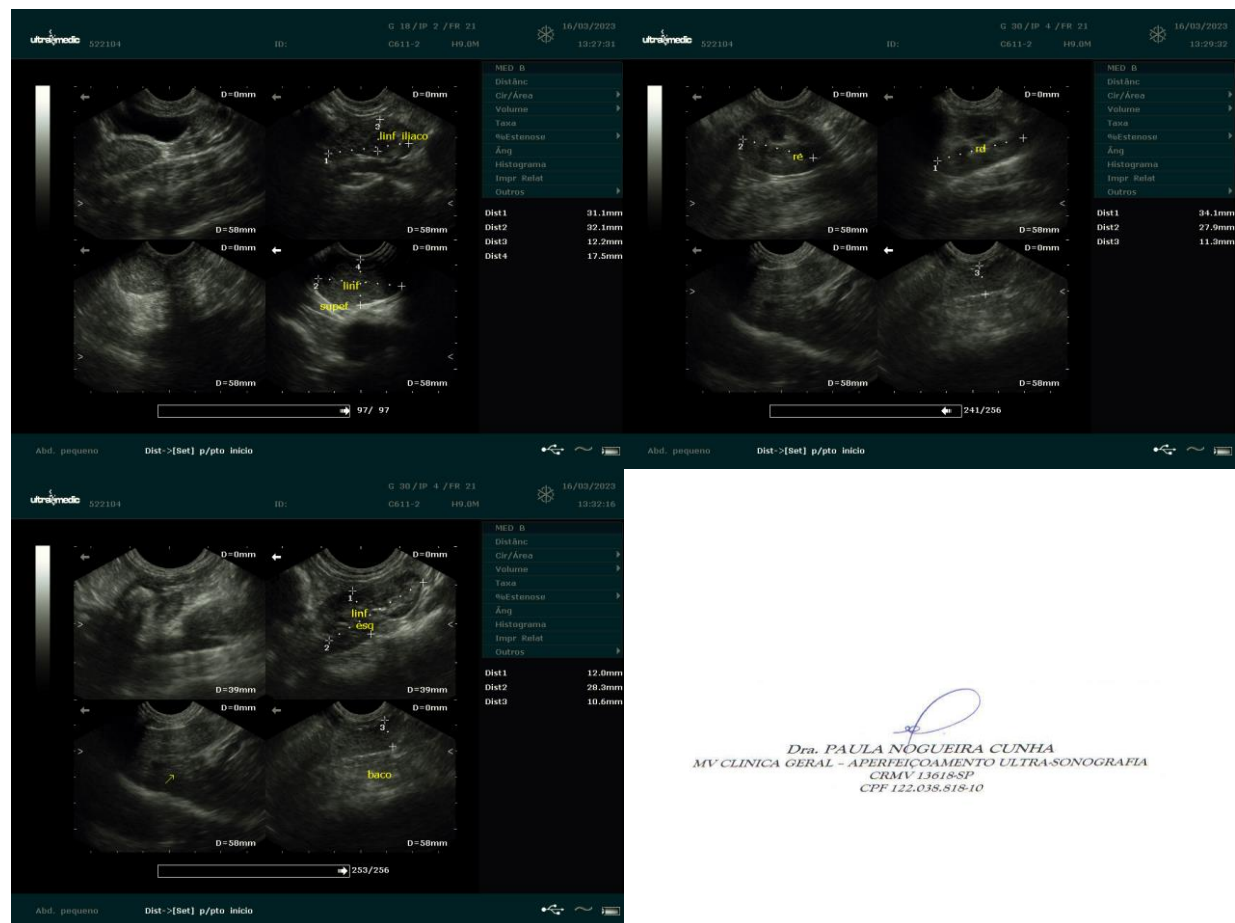

Dra. PAULA NOGUEIRA CUNHA
MV CLINICA GERAL - APERFEIÇOAMENTO ULTRA-SONOGRAFIA
CRMV 13618-SP
CPF 122.038.818-10

IMPRESSÃO SONOGRÁFICA:

Linfadenopatia dos Íliacos mediais direito e esquerdo.

Linfoadenomegalia dos inguinais superficiais.

Esplenoemgalia



Dra. PAULA NOGUEIRA CUNHA
 MV CLINICA GERAL - APERFEIÇOAMENTO ULTRA-SONOGRAFIA
 CRMV 13618-SP
 CPF 122.038.818-10