



# HOSPITAL VETERINÁRIO DA ANCLIVEPA-SP

DATA: 28/02/2023

PACIENTE: TICO / MILTON (517160)

## RELATÓRIO ULTRASONOGRÁFICO

**Bexiga:** distensão extrema, conteúdo anecoico sem sedimentos com debris celulares em quantidade moderada. Paredes normoespessas delgadas regulares, trígono mantido. Uretra caudal não caracterizada.

**Rins e Ureteres:** RD 4,80cm / RE 5,29cm. Tanto rim direito quanto esquerdo apresentam contornos definidos, parênquima homogêneo normoecóico, distinção e proporção cortico medular mantida, sistema pielocalicial preservado, ausência de mineralizações. Ureter não caracterizado.

**Baço:** em topografia habitual com dimensões mantidas (1,91cm) parênquima homogêneo normoecóico, vasos preservados.

**Fígado:** lobos hepáticos com parênquima homogêneo normoecóico com volume preservado, margens afiladas regulares. Diafragma mantido, vasos preservados. **Vesícula biliar:** pouco distendida preenchida por conteúdo anecoico sem sedimentos. Ducto comum preservado.

**Estômago:** distendido por moderada quantidade de conteúdo gasoso, paredes preservadas, estratificação motilidade mantida. **Pâncreas:** não caracterizado

**Alças Intestinais:** segmentos intestinais passíveis de avaliação com parâmetros preservados.

**Próstata:** parênquima homogêneo hiperecoico contornos definidos, mensurado em torno de 3,19cm x 2,18cm x 2,93cm. Uretra prostática preservada.

**Testículos:** parâmetros preservados.

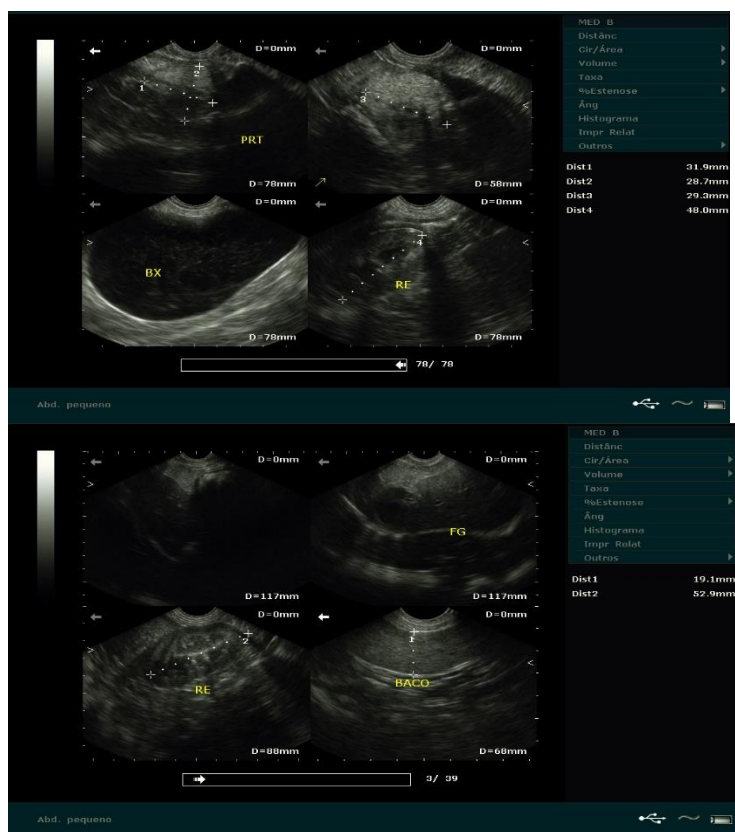
## Observações:

Ausência de líquido livre.

  
Dra. PAULA NOGUEIRA CUNHA  
MV CLINICA GERAL - APERFEIÇOAMENTO ULTRA-SONOGRAFIA  
CRMV 13618-SP  
CPF 122.038.818-10

## IMPRESSÃO SONOGRÁFICA:

Bexiga com extrema repleção com quantidade moderada de debris celulares.  
Prostatite



*Dra. PAULA NOGUEIRA CUNHA*  
MV CLINICA GERAL - APERFEIÇOAMENTO ULTRA-SONOGRAFIA  
CRMV 13618-SP  
CPF 122.038.818-10