



HOSPITAL VETERINÁRIO DA ANCLIVEPA-SP

DATA: 14/03/2023

PACIENTE: BOB / MICHELE (515069)

RELATÓRIO ULTRASONOGRÁFICO

Bexiga: em topografia habitual, moderadamente distendida, conteúdo anecoico sem debrís sem sedimentos, paredes (0,25cm) finas regulares, estratificação mantida, uretra caudal não caracterizada.

Rins e Ureteres: RD 3,66cm / RE 3,47cm. contornos definidos, parênquima grosseiro normoecóico. Leve perda da distinção e da proporção cortico medular principalmente no rim direito, sistema pielocalicial mantido. Ausência de mineralizações. Ureteres não caracterizados.

Baço: em topografia habitual com dimensões preservadas (1,0cm), parênquima homogêneo normoecóico, vasos preservados.

Fígado: em topografia habitual, lobos hepáticos com volume preservado, parênquima homogêneo normoecóico, margens afiladas, regulares. Diafragma preservado. Vasos preservados. Ductos intra-hepáticos não caracterizados. **Vesícula biliar** com repleção adequada preenchida por conteúdo ecogênico denso em quantidade moderada, paredes normoespessas regulares. Ducto biliar não caracterizado.

Estômago: em topografia habitual com leve distensão por conteúdo mucoide / gasoso, paredes normoespessas (0,38cm), estratificação e motilidade mantida. **Pâncreas:** não caracterizado.

Alças Intestinais: segmentos intestinais duodenais e jejunais com paredes preservadas (0,36cm), estratificação mantida, conteúdo luminal pastoso, motilidade mantida. Colón com conteúdo fecal, paredes normoespessas e regulares.

Adrenais: tanto direita quanto esquerda com parâmetros preservados, medidas aproximadas de ADE 1,73cm x 0,36cm e ADD 1,47cm x 0,38cm.

Próstata: parâmetros preservados.

Testículos: orquiectomia

Observações:

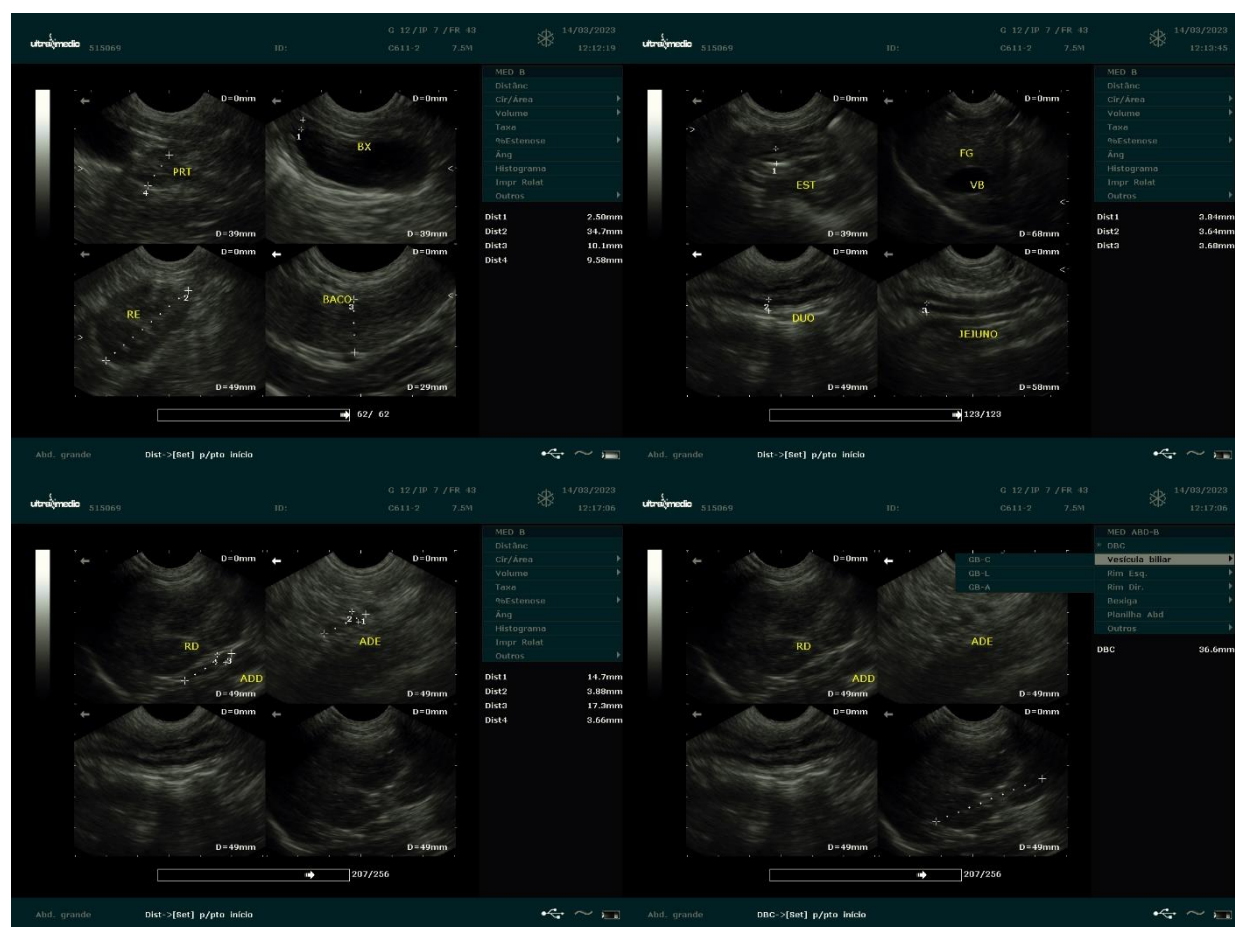
Ausência de líquido livre

Linfonodos jejunais caracterizados.


Dra. PAULA NOGUEIRA CUNHA
MV CLÍNICA GERAL - APERFEIÇOAMENTO ULTRA-SONOGRAFIA
CRMV 13618-SP
CPF 122.038.818-10

IMPRESSÃO SONOGRÁFICA:

Leve perda da morfologia renal bilateral, em rim direito há maior evidência - sugerido acompanhamento ultrassonográfico.



Dra. PAULA NOGUEIRA CUNHA
MV CLÍNICA GERAL - APERFEIÇOAMENTO ULTRA-SONOGRAFIA
CRMV 13618-SP
CPF 122.038.818-10