



# HOSPITAL VETERINÁRIO DA ANCLIVEPA-SP

DATA: 28/02/2023

PACIENTE: NINA/ MARCIA (514690)

## RELATÓRIO ULTRASONOGRÁFICO

**Bexiga:** moderada distensão, conteúdo anecoico sem sedimentos sem debris. Paredes espessas e proliferativas com mucosa irregular de forma difusa, há perda da estratificação, trígono mantido. Uretra caudal não caracterizada.

**Rins e Ureteres:** RD 3,92cm / RE 3,49cm. Tanto rim direito quanto esquerdo apresentam contornos mal definidos, parênquima heterogêneo hiperecoico, perda da distinção e da proporção cortico medular, sistema pielocalicial discretamente dilatado, ausência de mineralizações. Ureter não caracterizado.

**Baço:** em topografia habitual com dimensões mantidas (1,38cm) parênquima homogêneo normoecóico, vasos preservados.

**Fígado:** lobos hepáticos com parênquima homogêneo normoecóico com volume preservado, margens afiladas regulares. Diafragma mantido, vasos preservados. **Vesícula biliar:** moderadamente distendida preenchida por conteúdo hipoecóico denso com grumos ecogênicos. Ducto comum preservado.

**Estômago:** distendido por moderada quantidade de conteúdo gasoso, paredes preservadas, estratificação motilidade mantida. **Pâncreas:** não caracterizado

**Alças Intestinais:** segmentos intestinais passíveis de avaliação com parâmetros preservados.

## Observações:

Ausência de líquido livre.

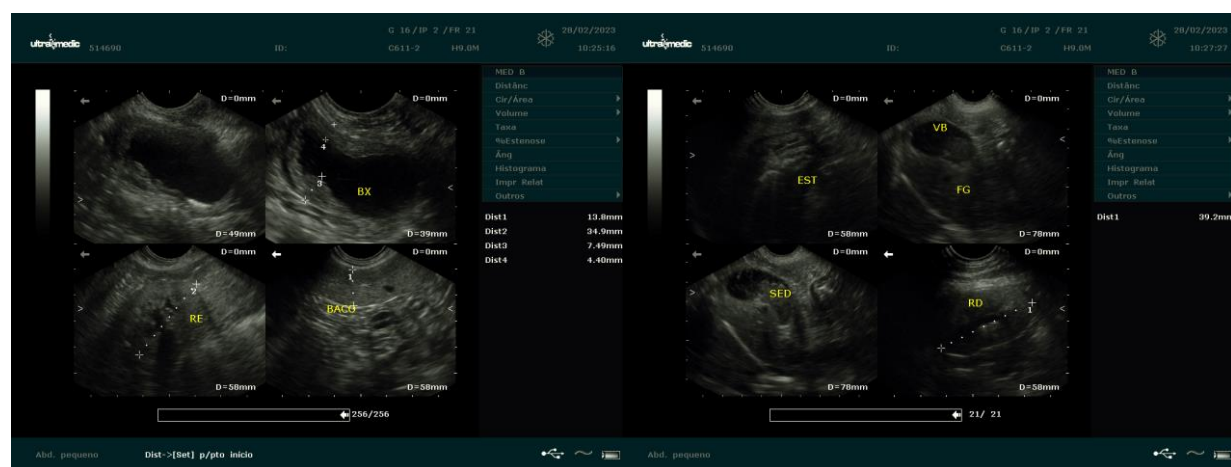
  
Dra. PAULA NOGUEIRA CUNHA  
MV CLINICA GERAL - APERFEIÇOAMENTO ULTRA-SONOGRAFIA  
CRMV 13618-SP  
CPF 122.038.818-10

## IMPRESSÃO SONOGRÁFICA:

Lama biliar em quantidade moderada

Cistite associada a proliferação da camada mucosa – processo inflamatório crônico ou neoplásico.

Nefropatia bilateral – há discreta dilatação da pelve de ambos – DRC?? Pielonefrite??



*Dra. PAULA NOGUEIRA CUNHA*  
MV CLINICA GERAL - APERFEIÇOAMENTO ULTRA-SONOGRAFIA  
CRMV 13618-SP  
CPF 122.038.819-10