

DATA: 15/02/2023

PACIENTE: TOTO / MARCELO (513422)

RELATÓRIO ULTRASSONOGRÁFICO – AFAST

Bexiga: distensão moderada, conteúdo anecoico com debris celulares em suspensão, paredes normoespessas regulares, uretra caudal preservada.

Rins: dimensões preservadas, contornos definidos, parênquima homogêneo normoecóico, proporção e distinção cortico medular mantida, sistema pielocalicial mantido. Ausência de mineralizações. Ureteres não caracterizados.

Baço: em topografia habitual, contornos definidos, dimensões preservadas, parênquima homogêneo e normoecóico, vasos preservados.

Fígado: lobos hepáticos preservados, bordos afilados, parênquima homogêneo normoecóico. Vasos preservados. Diafragma preservado. Ductos intra-hepáticos não caracterizados.

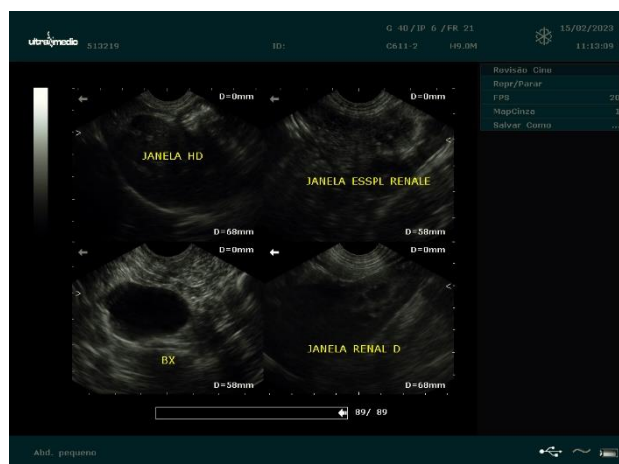
Vesícula biliar com distensão leve preenchida por conteúdo anecoico sem sedimentos, paredes normoespessas e regulares. Ducto biliar não caracterizado.

Observações:

Ausência de líquido livre

IMPRESSAO ULTRASSONOGRÁFICA:

Varredura das janelas acústicas apresentam parâmetros ultrassonográficos preservados até o presente momento.




Dra. PAULA NOGUEIRA CUNHA
MV CLÍNICA GERAL - APERFEIÇOAMENTO ULTRA-SONOGRAFIA
CRMV 13618-SP
CPF 122.038.818-10