



CLÍNICA VETERINÁRIA E PET SHOP

☎ 3797-8777 / 3797-8787

QNM 21 Conj. A Lt. 43
Ceilândia Sul

www.faroanimal.com
faroanimaldf@gmail.com

RECEITUÁRIO


PROPRIETÁRIO: Junior

NOME: Agatha ESPÉCIE: Canição SEXO: Fêmea RAÇA: _____

Uso Oral

(1) Hixizine 25 mg (Humana) ox

Dar ao animal, 1/2 comprimido 4x ao dia (02/12h) por

10 dias. 1/2  1/2 a cada

(2) Prednison 5mg ox

Dar ao animal, 1 comprimido 2 1/2 uma vez ao dia por

10 dias

08:00 -> Hixizine


12:00 -> Prednison

20:00 -> Hixizine

Data: 11 / 05 / 18

Dr. N. A. de Castro
Médico Veterinário
CRM-Vet 1147

Retorno: 18 / 05 / 18



Resultado de Exames

Lab Care
Laboratório Veterinário
R. ...
...
...

Nome: Agatha
Raça: Poodle
Proprietário: Jônior
Médico Veterinário: Naira R. de Castro
Consultor: Tere Arinui

Sexo: Fêmea
CRMV: 1141

Espécie: Canina
Idade: 6 anos
Data de Entrada:

18/04/2018

HISTOPATOLOGICO

Material Enviado: Fragmento proveniente de Rinoscopia

Histórico Clínico: "Tecido Esponjoso com o mesmo aspecto de mucosa nasal. Evolução há mais ou menos 3 meses, hemorrágico. Fragmento removido por rinoscopia."

Descrição: Contendo 3 fragmentos provenientes de rinoscopia medindo 0,2 cm de diâmetro de

Macroscópica: coloração bege.

Descrição: Fragmento 1: Aproximadamente 25% do fragmento analisado se encontra com lesão displásica

Microscópica: focalmente extensa a custa de células fusiformes com citoplasma escasso, eosinofílico, núcleo arredondado, cromatina pontilhada, nucléolo único e evidente. O pleomorfismo é moderado, havendo uma mitose nos possíveis campos em maior aumento.

Fragmentos 2 e 3: Rinite linfocítica e eosinofílica edematosa difusa moderada.

Resultado: Fragmento 1: Sugestivo de mixossarcoma.

Histopatológico: Fragmentos 2 e 3: Rinite linfocítica e eosinofílica edematosa difusa moderada.

Nota do Patologista: A maior parte dos fragmentos analisado estão acometido por edema e inflamação, contendo em um deles uma lesão focal displásica que denota origem maligna mixomatosa, sendo esse fator determinante para a suspeita diagnóstica. Recomenda-se associação do diagnóstico com o quadro clínico/macrosopia, acompanhamento com exames complementares de imagem (ex tomografia) e, caso a veterinária julgue necessário, nova coleta com posterior análise histopatológica de fragmentos maiores da provável lesão.

Observação: A presente análise tem seu valor restrito à amostra entregue ao laboratório.

Rinoscopia

Pag: 1 / 2

Laudos Nº: 201

Data: 10/04/2018

450

Paciente: Agatha

Raça: Poodle Miniatura

Sexo: Fêmea

Proprietário: JUNIOR

Solicitante: DRA NAIRA

Espécie: Canino

Idade: 6 anos e 0 meses

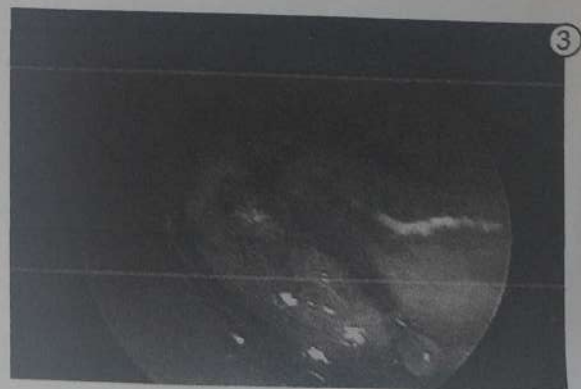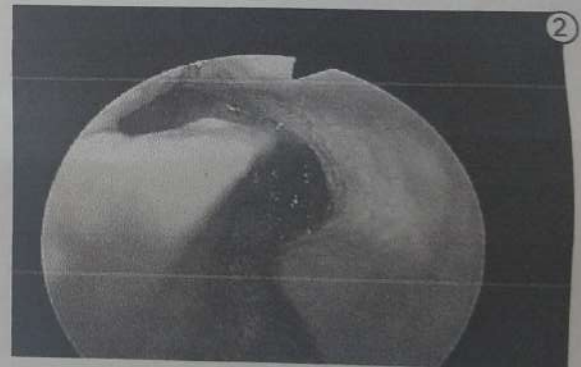
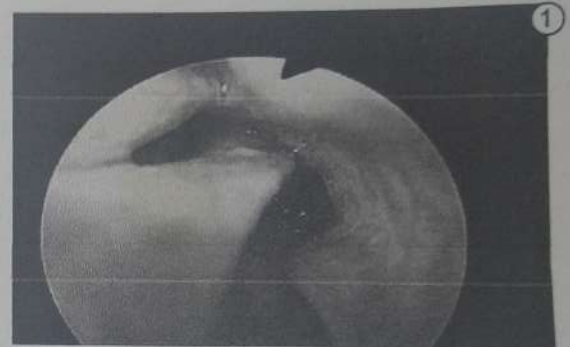Convênio: FARO ANIMAL

Aparelho: Karl Storz

Descrição do procedimento:

Durante o procedimento de rinoscopia anterógrada foram avaliadas as narinas esquerda e direita, respectivamente. Na cavidade nasal direita foi possível verificar que o septo apresentava-se centrado, sem presença de perfuração septal ou desvio (**FIGURA 1**). O meato nasal inferior e meato nasal médio estavam com aspecto e coloração normal (**FIGURA 2**). Em região caudal os corpos turbinados encontravam-se sem alteração quanto ao aspecto e coloração. Não foi possível observar estruturas polipoides, tumorações, corpos estranhos ou presença de secreção durante a avaliação rinoscópica. Na cavidade nasal esquerda, verificou-se que imediatamente caudal ao orifício nasal observou-se a existência de formação tumoral sem alteração de coloração, ulcerada, friável e com sangramento fácil a manipulação endoscópica e que obstruía parcialmente a entrada da cavidade nasal (**FIGURA 3,4**). Foi realizada coleta de fragmentos de biópsia para avaliação histopatológica.

PRESENÇA DE FORMAÇÃO TUMORAL (A ESCLARECER) EM CAVIDADE NASAL ESQUERDA





Resultado de Exames

Lab Care
Diagnóstico Veterinário
GRUPO 29 Julho 2015 Selo 100 - Taparica 04
800 303 4399 (L) 94708 8867 (M) 94708 8867
labcare@netglobe.com
www.facebook.com/labcareveterinario

Nome:	Agatha	Espécie:	Canina
Raça:	Poodle	Idade:	6 anos
Proprietário:	Júnior	Sexo:	Fêmea
Médico Veterinário:	Naira R. de Castro	CRMV:	1141
Convênio:	Faro Animal	Data de Entrada:	18/04/2018

HISTOPATOLÓGICO

Material Enviado: Fragmento proveniente de Rinoscopia

Histórico Clínico: "Tecido Esponjoso com o mesmo aspecto de mucosa nasal. Evolução há mais ou menos 3 meses, hemorrágico. Fragmento removido por rinoscopia.

Descrição Macroscópica: Contendo 3 fragmentos provenientes de rinoscopia medindo 0,2 cm de diâmetro de coloração bege.

Descrição Microscópica: **Fragmento 1:** Aproximadamente 25% do fragmento analisado se encontra com lesão displásica focalmente extensa a custa de células fusiformes com citoplasma escasso, eosinofílico, núcleo arredondado, cromatina pontilhada, nucléolo único e evidente. O pleomorfismo é moderado, havendo uma mitose nos possíveis campos em maior aumento.
Fragmentos 2 e 3: Rinite linfocítica e eosinofílica edematosa difusa moderada.

Resultado Histopatológico: **Fragmento 1:** Sugestivo de mixossarcoma.
Fragmentos 2 e 3: Rinite linfocítica e eosinofílica edematosa difusa moderada.

Nota do Patologista: A maior parte dos fragmentos analisado estão acometido por edema e inflamação, contendo em um deles uma lesão focal displásica que denota origem maligna mixomatosa, sendo esse fator determinante para a suspeita diagnóstica. Recomenda-se associação do diagnóstico com o quadro clínico/macrosopia, acompanhamento com exames complementares de imagem (ex: tomografia) e, caso a veterinária julgue necessário, nova coleta com posterior análise histopatológica de fragmentos maiores da provável lesão.

Observação: A presente análise tem seu valor restrito à amostra entregue ao laboratório.