



HOSPITAL VETERINÁRIO DA ANCLIVEPA-SP

DATA: 30/03/2023

PACIENTE: ALEXANDRE/ MARIA (521849)

RELATÓRIO ULTRASONOGRÁFICO

Bexiga: em topografia habitual, distensão moderada, conteúdo anecoico sem debris sem sedimentos, paredes preservadas (0,27cm) regulares, uretra caudal mantida.

Rins e Ureteres: em topografia habitual. RE 3,0cm / RD 3,70cm. Parênquima homogêneo normoecóico com contornos definidos, distinção e proporção cortico medular mantido, sistema pielocalicial preservado. Ausência de mineralizações. Ureteres não caracterizados.

Baço: em topografia habitual, dimensões mantidas (0,81cm), parênquima homogêneo normoecóico. Vasos preservados.

Fígado: parênquima homogêneo normoecóico, lobos hepáticos com volume preservado, bordos regulares e afilados. Diafragma mantido. Grandes vasos preservados. Vesícula biliar: em topografia habitual distendida por conteúdo anecoico sem sedimentos. Paredes normoespessas regulares. Ductos intra-hepáticos não caracterizados. Ducto biliar comum não caracterizado.

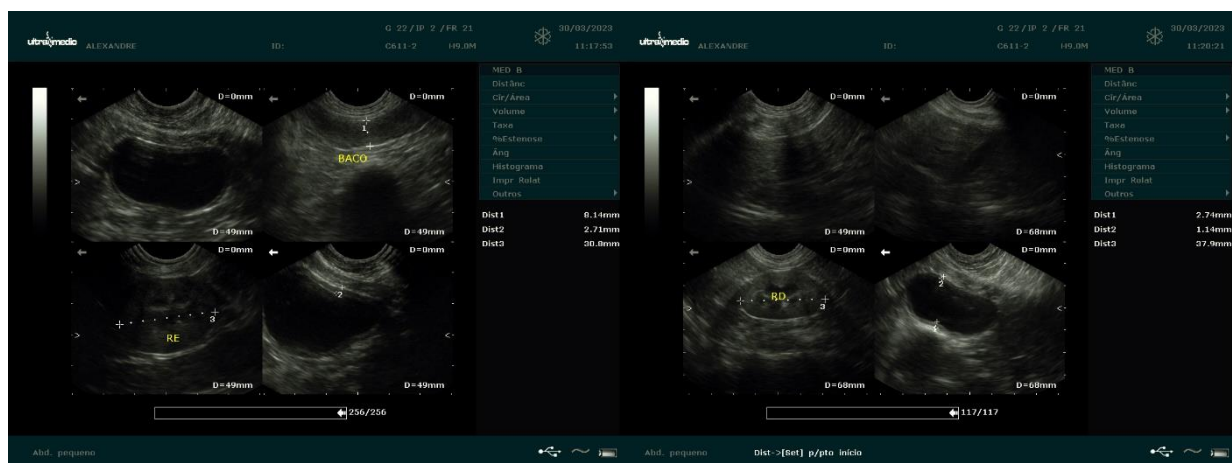
Estômago: em topografia habitual, com leve distensão do lúmen por conteúdo gasoso, paredes normoespessas, estratificação mantida, motilidade mantida. Píloro caracterizado preservado. **Pâncreas:** não caracterizado. **Alças Intestinais:** segmentos intestinais passíveis de avaliação com paredes normoespessas, estratificação mantida, motilidade preservada, sem conteúdo luminal.

Observações: Ausência de líquido livre


Dra. PAULA NOGUEIRA CUNHA
MV CLINICA GERAL - APERFEIÇOAMENTO ULTRA-SONOGRAFIA
CRMV 13618-SP
CPF 122.038.818-10

IMPRESSÃO SONOGRÁFICA:

Varredura abdominal com parâmetros ultrassonográficos preservados.



Dra. PAULA NOGUEIRA CUNHA
MV CLINICA GERAL - APERFEIÇOAMENTO ULTRA-SONOGRAFIA
CRMV 13618-SP
CPF 122.038.818-10