



# HOSPITAL VETERINÁRIO DA ANCLIVEPA-SP

DATA: 16/02/2023

PACIENTE: HANNA / MARINA (500406)

## RELATÓRIO ULTRASONOGRÁFICO

**Bexiga:** grande distensão, conteúdo anecoico sem debris, paredes normoespessas regulares, uretra caudal preservada, sem sinais de obstrução.

**Rins e Ureteres:** RE 6,25cm / RD 5,91cm, contornos definidos, parênquima homogêneo normoecóico, distinção e proporção cortico medular preservada, sistema pielocalicial definido. Ureteres não caracterizados.

**Baço:** em topografia habitual com dimensões mantidas (1,82cm), parênquima homogêneo normoecóico, vasos preservados.

**Fígado:** em topografia habitual, lobos hepáticos com volume preservado, parênquima homogêneo normoecóico, margens afiladas, regulares. Vasos preservados. Ductos intra-hepáticos não caracterizados. Vesícula biliar com repleção adequada preenchida por conteúdo anecoico, paredes normoespessas regulares. Ducto biliar não caracterizado.

**Estômago:** em topografia habitual, contraído com conteúdo alimentar / gasoso, paredes normoespessas, manutenção da estratificação e motilidade. Píloro não caracterizado. **Pâncreas:** não caracterizado

**Alças Intestinais:** segmentos passíveis de avaliação com paredes preservadas, estratificação e motilidade, mantidas.

### Observações:

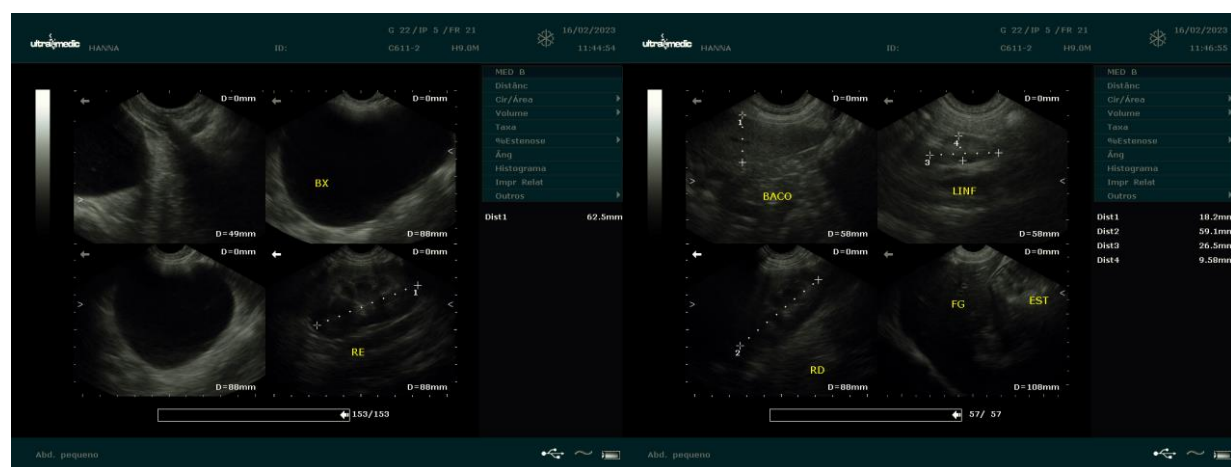
Ausência de líquido livre

Linfonodo reativo.

  
Dra. PAULA NOGUEIRA CUNHA  
MV CLINICA GERAL - APERFEIÇOAMENTO ULTRA-SONOGRAFIA  
CRMV 13618/SP  
CPF 122.038.818-10

## IMPRESSÃO ULTRASSONOGRÁFICA:

Bexiga com grande repleção sem sinais de obstrução.  
Linfonodo reativo.



*Dra. PAULA NOGUEIRA CUNHA*  
MV CLINICA GERAL - APERFEIÇOAMENTO ULTRA-SONOGRAFIA  
CRMV 13618-SP  
CPF 122.038.818-10