



HOSPITAL VETERINÁRIO DA ANCLIVEPA-SP

DATA: 26/12/2022

PACIENTE: MEL/ MARIA (495704)

RELATÓRIO ULTRASONOGRÁFICO

Bexiga: em topografia habitual, distensão leve, conteúdo anecoico com discreta quantidade de debris e filamentos mucoides em suspensão, paredes preservadas (0,29cm), uretra caudal mantida.

Rins e Ureteres: dimensões preservadas (RD 3,35cm / RE 3,61cm), contornos definidos, parênquima homogêneo normoecóico, distinção e proporção cortico medular mantida, sistema pielocalicial preservado. Ausência de mineralizações.

Baço: em topografia habitual, com dimensões mantidas (1,5cm), parênquima homogêneo normoecóico, vasos preservados.

Fígado: Topografia habitual, lobos hepáticos com volume preservado, parênquima homogêneo normoecóico, bordos arredondados, regulares. Diafragma preservado. Vasos preservados. Ductos intra-hepáticos não caracterizados. Vesícula biliar: repleção adequada, preenchida por conteúdo anecoico sem sedimentos, paredes normoespessas regulares. Ducto biliar não caracterizado.

Sistema gastrointestinal:

Estômago: Topografia habitual, distendido por conteúdo gasoso, paredes normoespessas regulares, estratificação mantida, motilidade mantida. Píloro não caracterizado.

Pâncreas: não caracterizado

Alças Intestinais: segmentos intestinais passíveis de avaliação sem conteúdo luminal, paredes normoespessas, motilidade mantida.

Observações:

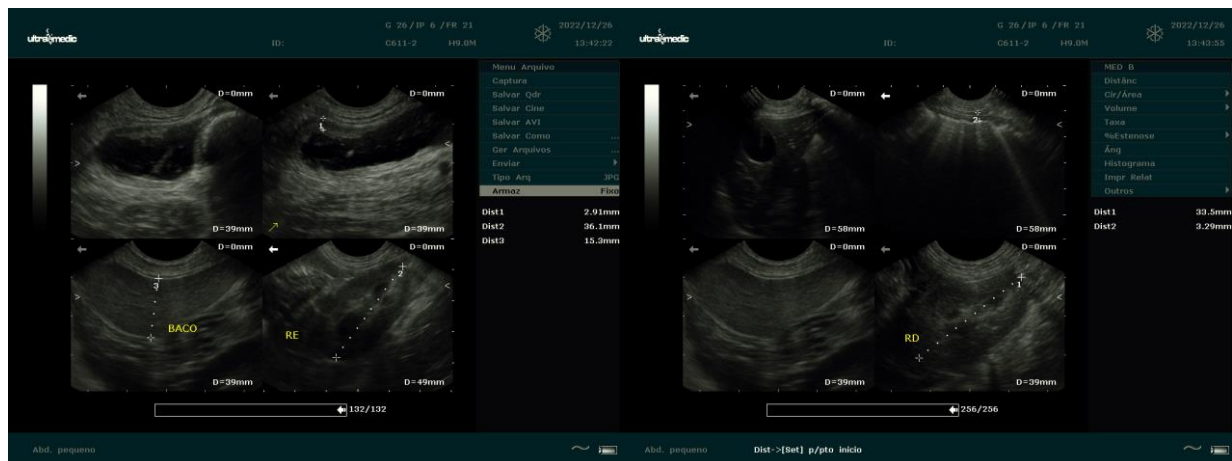
Ausência de líquido livre.

Linfonodos mesentéricos reativos.


Dra. PAULA NOGUEIRA CUNHA
MV CLINICA GERAL - APERFEIÇOAMENTO ULTRA-SONOGRAFIA
CRMV 13618-SP
CPF 122.038.818-10

IMPRESSÃO SONOGRÁFICA:

Varredura abdominal com parâmetros preservados.




 Dra. PAULA NOGUEIRA CUNHA
 MV CLÍNICA GERAL - APERFEIÇOAMENTO ULTRA-SONOGRAFIA
 CRMV 13618-SP
 CPF 122.038.818-10