



# HOSPITAL VETERINÁRIO DA ANCLIVEPA-SP

DATA: 13/12/2022

PACIENTE: BRADOK / MARTA (490584)

## RELATÓRIO ULTRASONOGRÁFICO

**Bexiga:** em topografia habitual, distensão adequada, conteúdo anecoico sem debris, paredes preservadas, uretra caudal mantida.

**Rins e Ureteres:** dimensões preservadas, contornos definidos, parênquima homogêneo normoecóico, distinção e proporção cortico medular mantida, sistema pielocalicial preservado. Ausência de mineralizações.

**Baço:** em topografia habitual, com dimensões preservadas, parênquima homogêneo normoecóico, vasos preservados.

**Fígado:** Topografia habitual, lobos hepáticos com volume mantido, parênquima homogêneo normoecóico, bordos arredondados, regulares. Vasos preservados. Ductos intra-hepáticos não caracterizados. Vesícula biliar: repleção adequada, preenchida por conteúdo anecoico sem sedimentos, paredes normoespessas regulares. Ducto biliar não caracterizado.

Sistema gastrointestinal:

**Estômago:** Topografia habitual, contraído sem conteúdo, paredes normoespessas regulares, estratificação mantida, motilidade mantida. Píloro caracterizado sem conteúdo preservado.

**Pâncreas:** Não caracterizado.

**Alças Intestinais:** segmentos duodenais preservados sem conteúdo, alguns segmentos de jejuno e colón possui conteúdo denso produtor de sombra acústica – fecaloma?? Corpo estranho?? Não há sinais de obstrução.

### Observações:

Ausência de líquido livre.

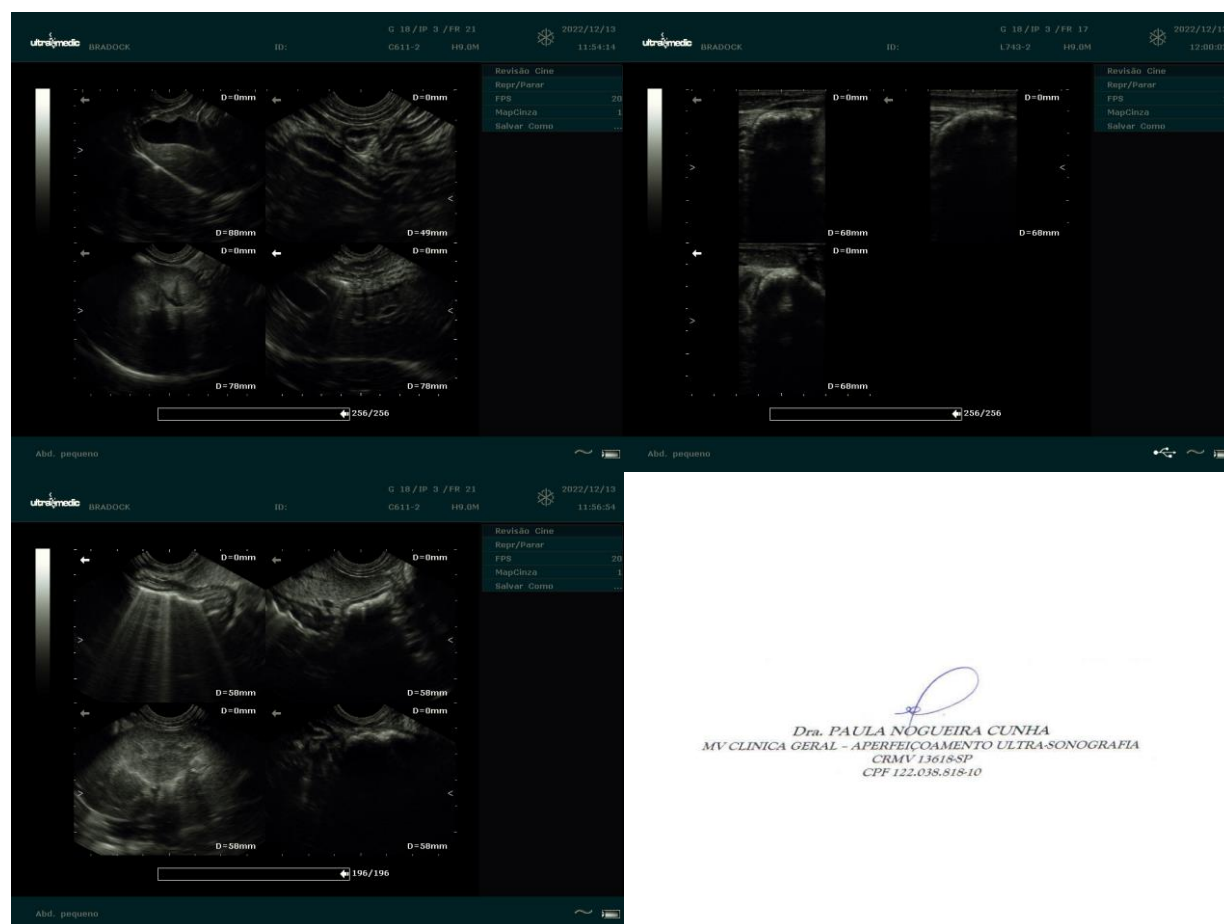
Linfonodos não caracterizados.

  
Dra. PAULA NOGUEIRA CUNHA  
MV CLINICA GERAL - APERFEIÇOAMENTO ULTRA-SONOGRAFIA  
CRMV 13618-SP  
CPF 122.038.818-10

## IMPRESSÃO SONOGRÁFICA:

Estômago vazio sem conteúdo

Parte do segmento jejunal e de colon possuem conteúdo denso produtor de sombra acustica – fecaloma?? Copro estranho?? Não há sinais de obstrução.



*Dra. PAULA NOGUEIRA CUNHA*  
MV CLINICA GERAL - APERFEIÇOAMENTO ULTRA-SONOGRAFIA  
CRMV 13618-SP  
CPF 122.038.818-10