



HOSPITAL VETERINÁRIO DA ANCLIVEPA-SP

DATA: 04/01/2023

PACIENTE: NINA / MARILDA (486214)

RELATÓRIO ULTRASSONOGRÁFICO

Bexiga: em topografia habitual, sem distensão adequada, pequeno conteúdo anecoico sem debris sem sedimentos, paredes normoespessas regulares, uretra caudal mantida.

Rins e Ureteres: RD 6,43cm / RE 5,48cm. Rins com contornos pouco definidos, parênquima grosseiro tendendo a hiperecoico. Leve perda da distinção e da proporção cortico medular em ambos, sistema pielocalicial preservado. Ureteres não caracterizados.

Baço: em topografia habitual, com dimensões mantidas (2,74cm), parênquima homogêneo normoecóico vasos preservados.

Fígado: Topografia habitual, lobos hepáticos com volume preservado, parênquima homogêneo normoecóico, bordos arredondados, regulares. Diafragma preservado. Vasos preservados. Ductos intra-hepáticos não caracterizados. **Vesícula biliar:** repleção adequada, preenchida por conteúdo anecoico sem sedimentos, paredes normoespessas. Ducto biliar não caracterizado.

Sistema gastrointestinal:

Estômago: Topografia habitual, distensão por conteúdo gasoso, paredes normoespessa, estratificação mantida, motilidade mantida. Píloro não caracterizado.

Pâncreas: não caracterizado

Alças Intestinais: segmentos intestinais com parâmetros ultrassonográficos preservados

Útero e Ovários: OSH

Observações:

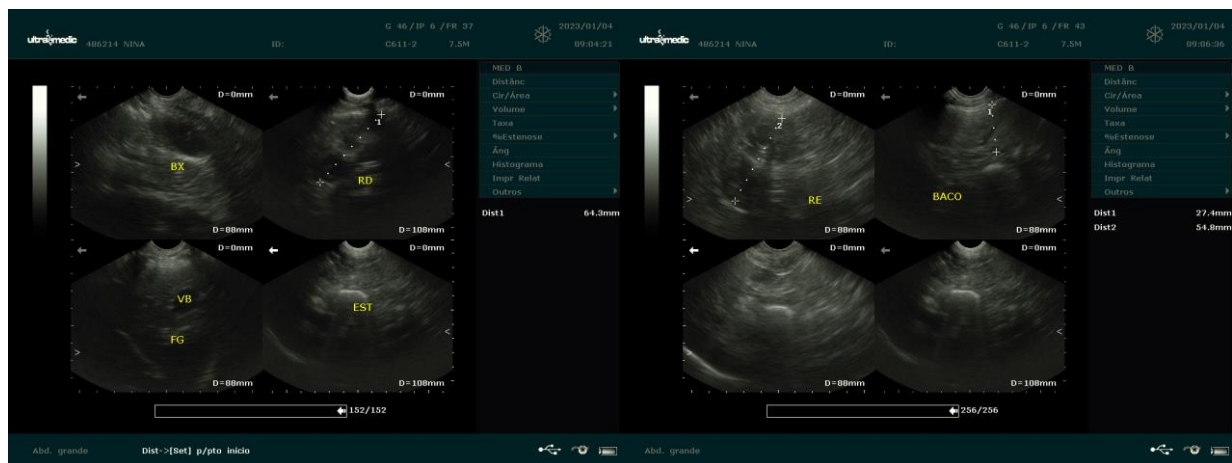
Ausência de líquido livre

Linfonodos não caracterizados.


Dra. PAULA NOGUEIRA CUNHA
MV CLÍNICA GERAL - APERFEIÇOAMENTO ULTRA-SONOGRAFIA
CRMV 13618-SP
CPF 122.038.818-10

IMPRESSÃO ULTRASSONOGRÁFICA:

Alteração morfológica renal bilateral – senescência??



Dra. PAULA NOGUEIRA CUNHA
 MV CLÍNICA GERAL - APERFEIÇOAMENTO ULTRASSONOGRÁFIA
 CRMV 136188SP
 CPF 122.038.818-10