



HOSPITAL VETERINÁRIO DA ANCLIVEPA-SP

DATA: 02/03/2023

PACIENTE: CARA FEIA / MICHELE (500362)

RELATÓRIO ULTRASONOGRÁFICO

Bexiga: distensão moderada, conteúdo anecoico sem debris celulares, paredes normoespessas, estratificação mantida, trígono mantido. Uretra caudal preservada.

Rins e Ureteres: em topografia habitual (RD 4,24cm / RE 4,43cm), contornos definidos, ambos com parênquima grosseiro policístico hiperecoico, perda da distinção e proporção cortico medular principalmente no esquerdo, sistema pielocalicial pouco caracterizado. Ureteres não caracterizados.

Baço: em topografia habitual com dimensões aumentadas (1,66cm), parênquima homogêneo normoecóico, vasos preservados.

Fígado: parênquima homogêneo hiperecoico com aumento do volume, margens finas e regulares. Diafragma mantido, vasos preservados. **Vesícula biliar:** caracterizada com leve distensão por conteúdo anecóico com sedimentos ecogênicos acumulados em parede dorsal.

Estômago: distendido por conteúdo luminal padrão gasoso, paredes normoespessas com estratificação mantida. **Pâncreas:** não avaliado. **Alças Intestinais:** segmentos intestinais passíveis de avaliação com parâmetros ultrasonográficos preservados, lúmen sem conteúdo fecal. Sem sinais de obstrução.

Próstata: aumento de tamanho (5,65cm x 4,55cm x 3,79cm) com parênquima grosseiro ecogenicidade mista e múltiplos pontos císticos dispersos pelo parênquima, uretra prostática preservada.

Testículos: parâmetros preservados

Observações:

Ausência de líquido livre

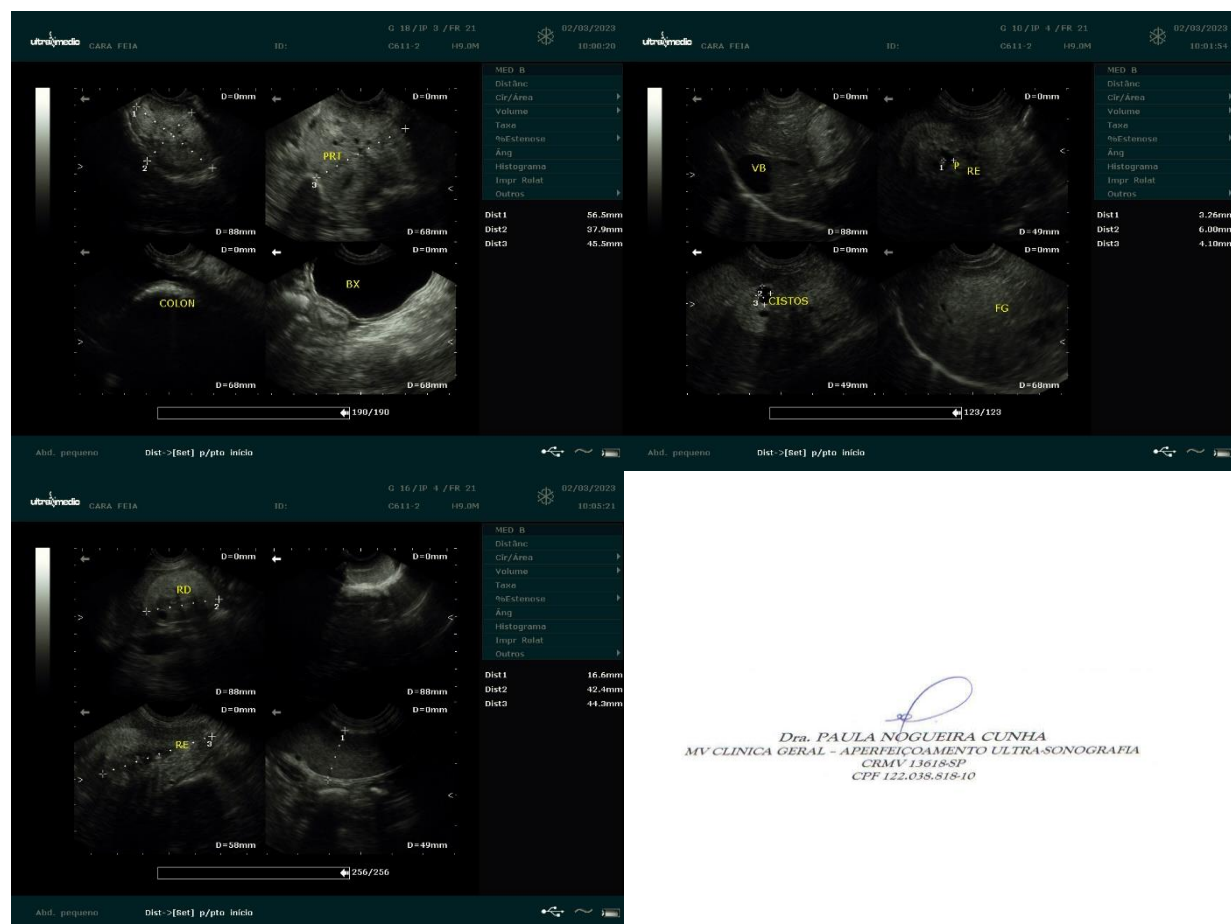
IMPRESSÃO SONOGRÁFICA:

Hiperplasia prostática / Prostatite / Neoplasia prostática - Uretra prostática preservada.

Nefropatia bilateral – rins com aspecto degenerativo com parênquima policístico

Esplenomegalia acentuada

Hepatopatia infiltrativa adiposa leve a moderada e lama biliar



Dra. PAULA NOGUEIRA CUNHA
MV CLINICA GERAL - APERFEIÇOAMENTO ULTRA-SONOGRAFIA
CRMV 13618-SP
CPF 122.038.818-10