



HOSPITAL VETERINÁRIO DA ANCLIVEPA-SP

DATA: 17/11/2022

PACIENTE: LELECO /MARILENA (455175)

RELATÓRIO ULTRASSONOGRÁFICO

Bexiga: em topografia habitual, distensão adequada, conteúdo anecoico com discreta quantidade de debris em suspensão e acúmulo de placa de sedimento denso hiperecoico em parede dorsal. Paredes delgadas normoespessas regulares, uretra caudal mantida. Sem sinais de obstrução.

Rins e Ureteres: em topografia habitual. RE 3,65cm / RD 3,76cm. Parênquima homogêneo normoecóico, contornos definidos, distinção e proporção cortico medular mantida, sistema pielocalicial preservado. Presença de mineralizações em ambos os recessos renais. Ureter preservado.

Baço: em topografia habitual, dimensões mantidas (1,26cm). Parênquima homogêneo normoecóico. Vasos preservados.

Fígado: parênquima homogêneo levemente hiperecoico, lobos hepáticos com aumento leve a moderado do volume, bordos regulares e afilados. Diafragma mantido. Grandes vasos preservados.

Vesícula biliar: em topografia habitual distendida por conteúdo anecoico com pequena quantidade de sedimentos ecogênicos em suspensão – lama biliar. Paredes normoespessas regulares. Ductos intra-hepáticos não caracterizados. Ducto biliar comum não caracterizado.

Sistema gastrointestinal:

Estômago: em topografia habitual, contraído sem conteúdo, paredes normoespessas regulares, estratificação e motilidade preservadas. Píloro preservado.

Pâncreas: não caracterizado.

Alças Intestinais: segmentos intestinais passíveis de avaliação com parâmetros ultrassonográficos preservados.

Próstata: formato preservado, contornos definidos, dimensões preservadas (1,84cm x 1,87cm x 2,37cm) parênquima discretamente grosseiro normoecóico, uretra prostática preservada.

Testículos: ambos com parênquima grosseiro heterogêneo com área nodular hiperecoico no testículo esquerdo. Perda do mediastino central.

Observações:

Ausência de líquido livre

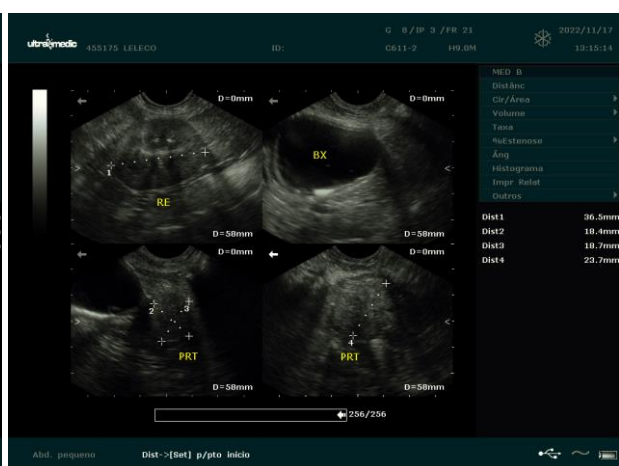
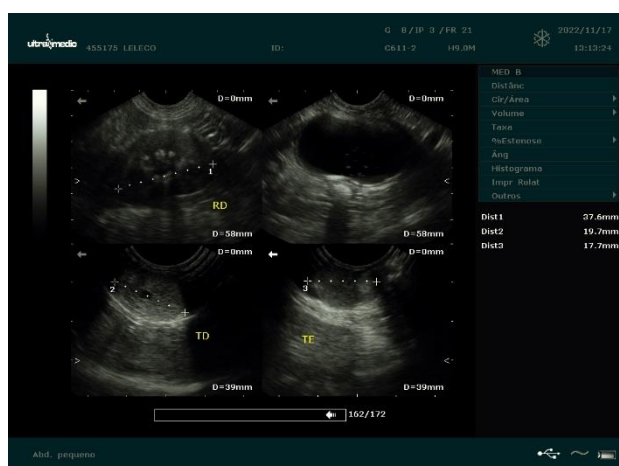

Dra. PAULA NOGUEIRA CUNHA
MV CLÍNICA GERAL - APERFEIÇOAMENTO ULTRA-SONOGRAFIA
CRMV 13618-SP
CPF 122.038.818-10

IMPRESSÃO SONOGRÁFICA:

Hepatopatia infiltrativa adiposa leve / Lama biliar

Cistite leve associada a presença de sedimento hiperecoico aderido em parede.

Orquite / Neoplasia testicular a investigar




Dra. PAULA NOGUEIRA CUNHA
MV CLINICA GERAL - APERFEÇOAMENTO ULTRA-SONOGRAFIA
CRMV 13618SP
CPF 122.038.818-10