



HOSPITAL VETERINÁRIO DA ANCLIVEPA-SP

DATA: 17/04/2023

PACIENTE: LILI / MARCELO (531823)

RELATÓRIO ULTRASONOGRÁFICO

Bexiga: em topografia habitual, distensão leve, conteúdo anecoico sem sedimentos. Paredes normoespessas regulares, uretra caudal mantida. Sem sinais de obstrução.

Rins e Uteres: em topografia habitual. RE 3,51cm e RD 3,39cm. Parênquima grosseiro normoecóico, rim esquerdo com nódulo arredondado hipoeecóico em margem caudal de rim esquerdo mensurado em torno de 1,0cm x 0,90cm, contornos definidos, perda da distinção e da proporção cortico medular no rim direito. Sistema pielocalicial preservado. Ausência de mineralizações. Ureter preservado.

Baço: em topografia habitual com dimensões preservadas (0,70cm), parênquima homogêneo hipoeecóico, vasos preservados.

Fígado: parênquima homogêneo normoecóico, lobos hepáticos com volume preservado, margens regulares e afiladas. Diafragma mantido. Grandes vasos preservados. **Vesícula biliar:** em topografia habitual, septada, distendida por conteúdo anecoico sem sedimentos, paredes normoespessas regulares. Ductos intra-hepáticos não caracterizados. Ducto biliar caracterizado distendido.

Estômago: topografia habitual, leve distensão do lúmen por conteúdo gasoso, paredes normoespessas estratificação e motilidade preservada. **Pâncreas:** não caracterizado.

Alças Intestinais: segmentos intestinais passíveis de avaliação sem conteúdo luminal com paredes preservadas com estratificação e motilidade mantida.

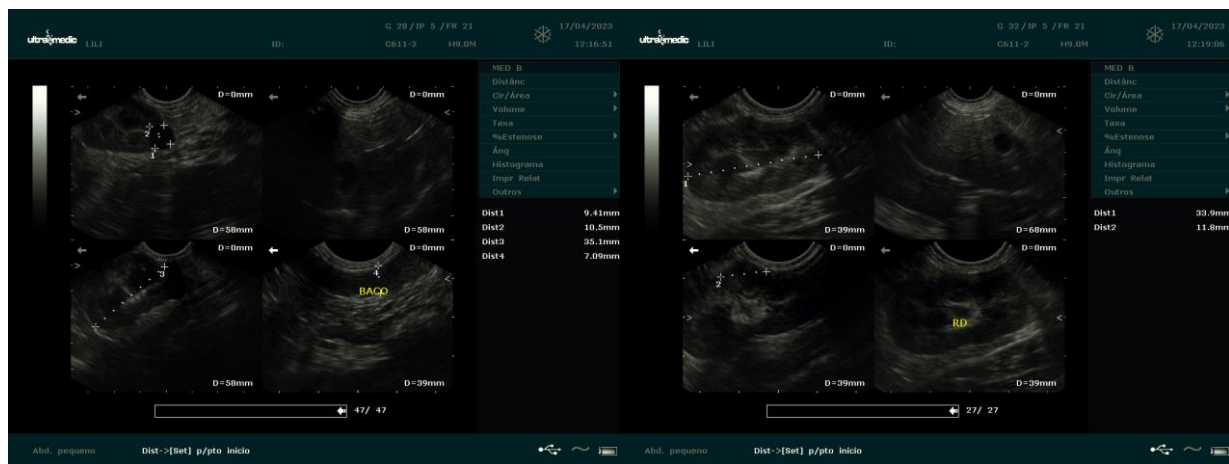
Observações:

Ausência de líquido livre


Dra. PAULA NOGUEIRA CUNHA
MV CLINICA GERAL - APERFEIÇOAMENTO ULTRA-SONOGRAFIA
CRMV 13618-SP
CPF 122.038.818-10

IMPRESSÃO DIAGNÓSTICA:

Nefropatia bilateral – presença de nódulo arredondado em borda caudal de rim esquerdo mensurado em torno de e 1,0cm x 0,90cm. Rim direito com ondulações na cortical e perda da definição cortico medular.




Dra. PAULA NOGUEIRA CUNHA
MV CLINICA GERAL - APERFEIÇOAMENTO ULTRA-SONOGRAFIA
CRMV 13618-SP
CPF 122.038.818-10