

Nº OS: 287278

Animal: Billy

Data: 08/12/2022

Espécie: Canina

Raça: Yorkshire

Sexo: Macho

Proprietário: Odaelcio Jose Teixeira

Dt. Nasc.: 08/12/2009

Idade: 13a 0m 0d

Requisitante: Helena Maciel Bertti

Clínica: Serviço Veterinário Anclivepa - Jurubatuba

ECODOPPLERCARDIOGRAMA

Equipamento: PHILIPS - HD7

Peso ideal..... 6,2 Kg
Frequência cardíaca..... 135,00 bpm
Ritmo..... regular

Avaliação do ventrículo esquerdo

Septo

Movimento..... hipercinético
Espessura..... Normal
Medida..... 0,71 cm

Parede

Movimento..... hipercinético
Espessura..... Normal
Medida..... 0,68 cm

Cavidade

Dimensão diástole..... aumento discreto
Diâmetro diastólico..... 3,35 cm
DD normalizado..... 1,96
Dimensão sístole..... Normal
Diâmetro sistólico..... 1,68 cm
Função..... 50 %
Fração de ejeção..... 82,23
Aorta..... Normal
Medida aorta..... 1,47 cm
Átrio esquerdo..... aumento moderado
Medida átrio esquerdo..... 2,96 cm
Medida (AE/AO),..... 2,01
Relação (AE/AO),..... aumentada

Ventrículo direito..... Normal
Átrio direito..... Normal

Valvas atrioventriculares

Mitral..... Aspecto degenerado com prolapso da cúspide septal. O Doppler espectral e o mapeamento de fluxo em cores mostraram insuficiência de grau importante.

Tricúspide..... Aspecto degenerado com movimentação normal de suas cúspides. O Doppler espectral e o mapeamento de fluxo em cores mostraram insuficiência de grau discreto.

Valvas sigmoidéas

Aórtica..... Aspecto e movimentação normais. O Doppler espectral e o mapeamento de fluxo em cores são normais.

Pulmonar..... Aspecto e movimentação normais. O Doppler espectral e o mapeamento de fluxo em cores mostraram insuficiência de grau discreto.

Pericárdio..... Normal

Nº OS: 287278

Animal: Billy

Data: 08/12/2022

Espécie: Canina

Raça: Yorkshire

Sexo: Macho

Proprietário: Odaelcio Jose Teixeira

Dt. Nasc.: 08/12/2009

Idade: 13a 0m 0d

Requisitante: Helena Maciel Bertti

Clínica: Serviço Veterinário Anclivepa - Jurubatuba

ECODOPPLERCARDIOGRAMA

Equipamento: PHILIPS - HD7

Contração segmentar..... hipercinesia de todos os segmentos analisados

Função hemodinâmica.....
Fluxo Aórtico: V máx 0,97m/s (gradiente de pressão: 3,80mmHg)
Fluxo Pulmonar: V máx 0,88m/s (gradiente de pressão: 3,10mmHg)
Regurgitação Mitral: V máx 6,10m/s (gradiente de pressão: 149mmHg)
Regurgitação Tricúspide: V máx 2,36m/s (gradiente de pressão: 22,37mmHg)

Padrão de enchimento VE.....
Vel máx Onda E: 0,83m/s; Vel máx Onda A: 1,12m/s
Relação E/A: 0,74/ diminuída
Tempo de desaceleração da onda E: 89ms
Tempo de relaxamento isovolumétrico: 59ms
Vel máx Onda Em: 0,08m/s; Vel máx Onda Am: 0,11m/s

O padrão de enchimento do VE é compatível com aumento da pressão intra-atrial esquerda.

Índices preditivos de ICC...
Velocidade da onda E: 0,83m/s (normal: até 1,08m/s)
-dP/dT: 1404mmHg/s (normal: acima de 800mmHg/s)
Relação E/Triv: 1,41(normal: até 2,5 ± 0,5)
DIVEd/Ao: 2,28 (normal até 3)
Relação E/E': 10,38 (menor que 11,5)

Conclusão:

Valvopatia mitral mixomatosa com moderado remodelamento de câmaras esquerdas;
Insuficiência valvar mitral de grau importante;
Valvopatia tricúspide mixomatosa sem remodelamento de câmaras direitas;
Insuficiência valvar tricúspide de grau discreto;
Insuficiência valvar pulmonar de grau discreto;
Achados ecocardiográficos sugestivos de baixa probabilidade de hipertensão pulmonar.

Referências:

- [1] SCHÖBER, K.E. et al. Detection of congestive heart failure in dogs by doppler echocardiography. Journal of Veterinary Internal Medicine, v. 24, p.1358-1368, 2010.
- [2] BOSWOOD, A., et al. The EPIC Study - A Randomized Clinical Trial. Journal of Veterinary Internal Medicine, v. 30, n. 6, p. 765-1779, 2016.
- [3] REYNOLDS, C.A., et al. Prediction of first onset of congestive heart failure in dogs with degenerative mitral valve disease: The PREDICT cohort study. Journal of Veterinary Cardiology, v. 14, p. 193-202, 2012.
- [4] REINERO, C.; VISSER, L.C.; KELLIHAN, H.B. et al. ACVIM consensus statement guidelines for the diagnosis, classification, treatment, and monitoring of pulmonary hypertension in dogs. Journal of Veterinary Internal Medicine, p. 1-25, 2020.
- [5] VISSER, LC; SCANSEN, BA; BROWN, NV et al. Echocardiographic assessment of right ventricular systolic function in conscious healthy dogs following a single dose of pimobendan versus atenolol. Journal of Veterinary Cardiology, v. 17, p. 161-172, 2015.

Nº OS: 287278

Animal: Billy

Data: 08/12/2022

Espécie: Canina

Raça: Yorkshire

Sexo: Macho

Proprietário: Odaelcio Jose Teixeira

Dt. Nasc.: 08/12/2009

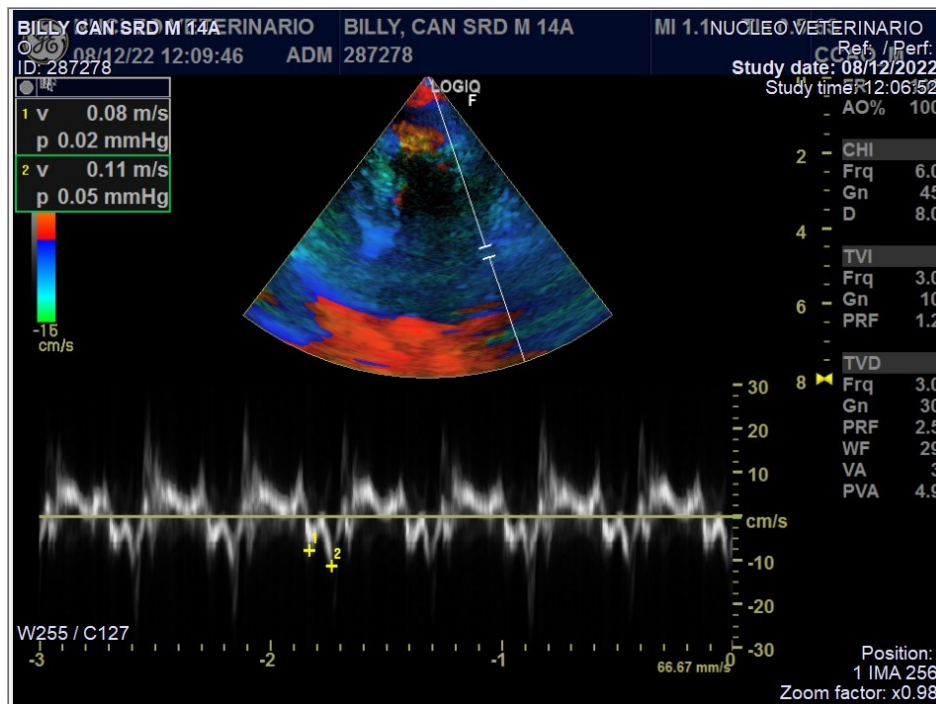
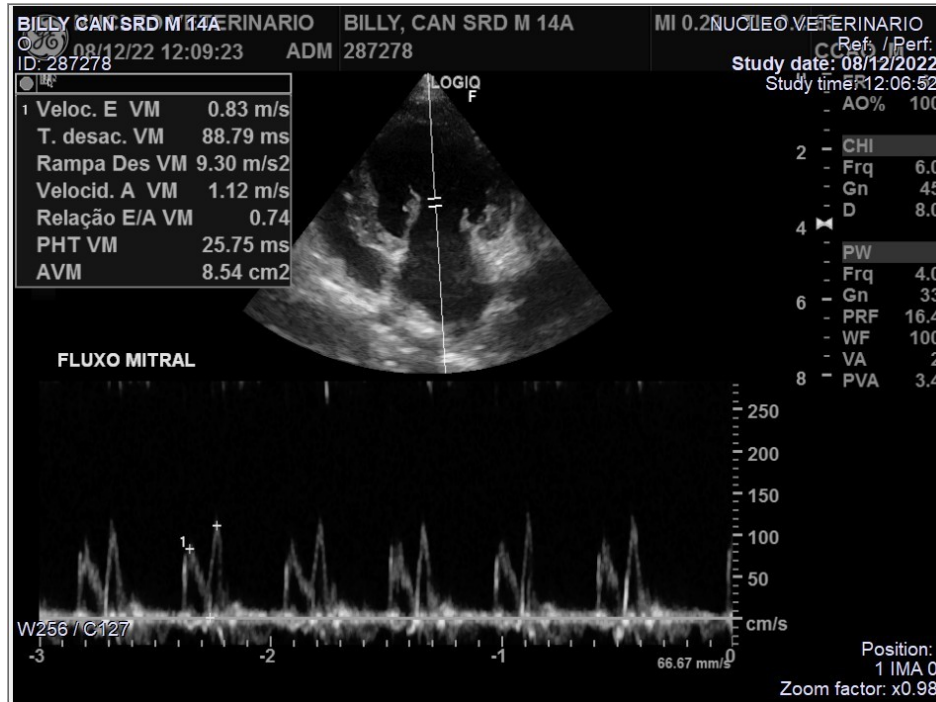
Idade: 13a 0m 0d

Requisitante: Helena Maciel Bertti

Clinica: Servico Veterinario Anclivepa - Jurubatuba

ECODOPPLERCARDIOGRAMA

Equipamento: PHILIPS - HD7



Nº OS: 287278

Animal: Billy

Data: 08/12/2022

Espécie: Canina

Raça: Yorkshire

Sexo: Macho

Proprietário: Odaelcio Jose Teixeira

Dt. Nasc.: 08/12/2009

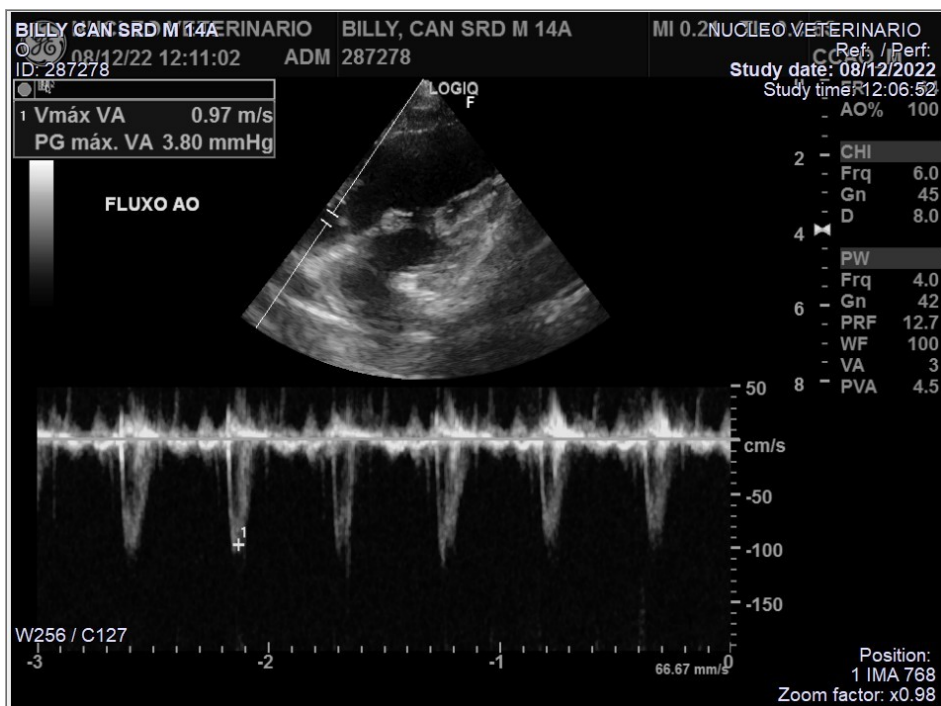
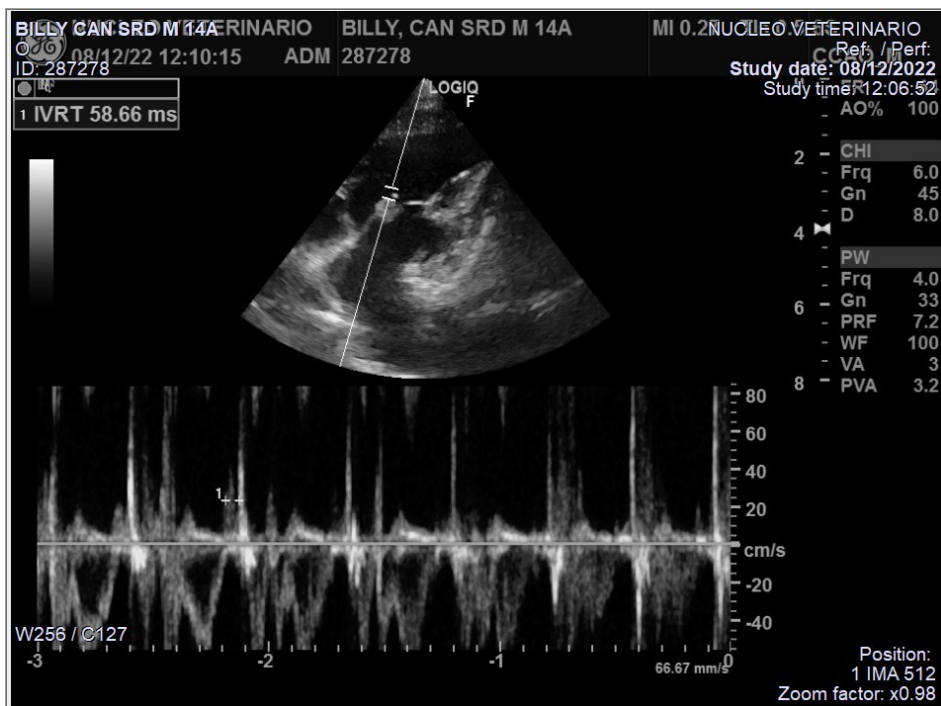
Idade: 13a 0m 0d

Requisitante: Helena Maciel Bertti

Clinica: Servico Veterinario Anclivepa - Jurubatuba

ECODOPPLERCARDIOGRAMA

Equipamento: PHILIPS - HD7



Nº OS: 287278

Animal: Billy

Data: 08/12/2022

Espécie: Canina

Raça: Yorkshire

Sexo: Macho

Proprietário: Odaelcio Jose Teixeira

Dt. Nasc.: 08/12/2009

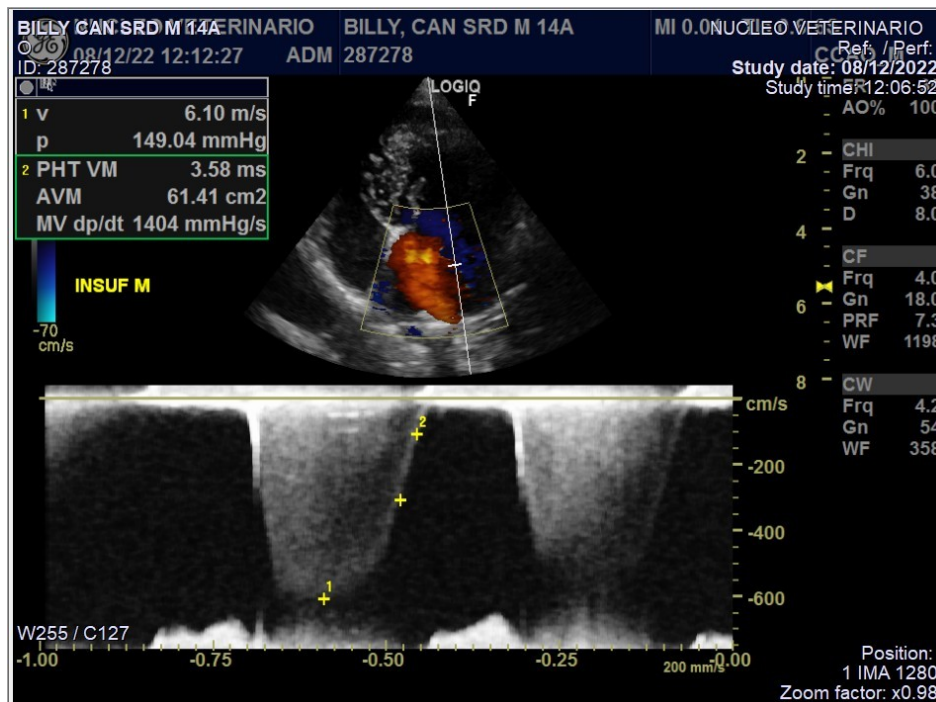
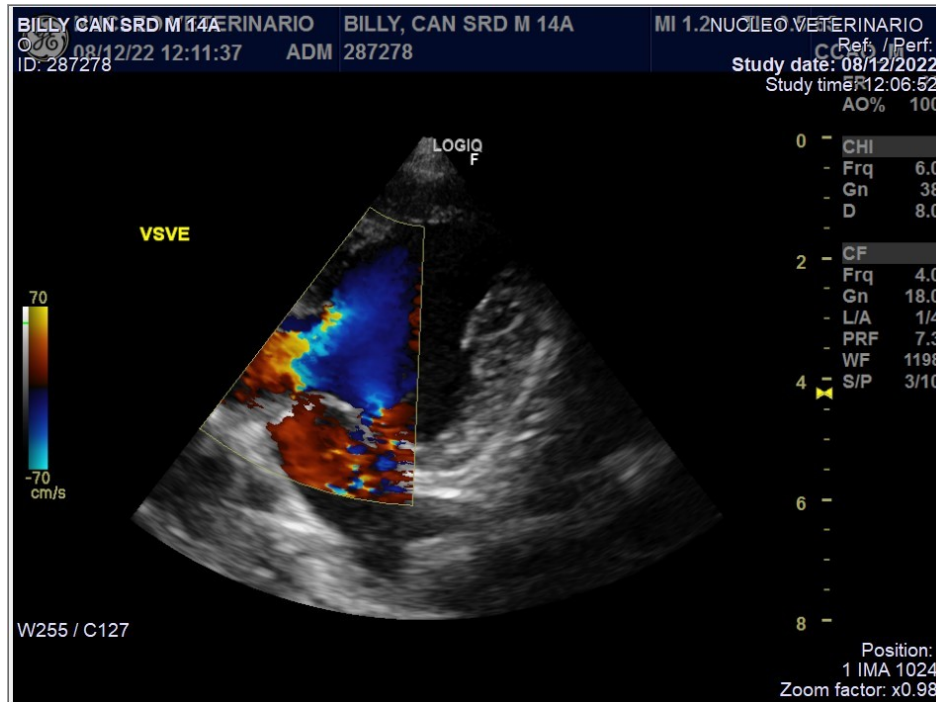
Idade: 13a 0m 0d

Requisitante: Helena Maciel Bertti

Clinica: Servico Veterinario Anclivepa - Jurubatuba

ECODOPPLERCARDIOGRAMA

Equipamento: PHILIPS - HD7



Nº OS: 287278

Animal: Billy

Data: 08/12/2022

Espécie: Canina

Raça: Yorkshire

Sexo: Macho

Proprietário: Odaelcio Jose Teixeira

Dt. Nasc.: 08/12/2009

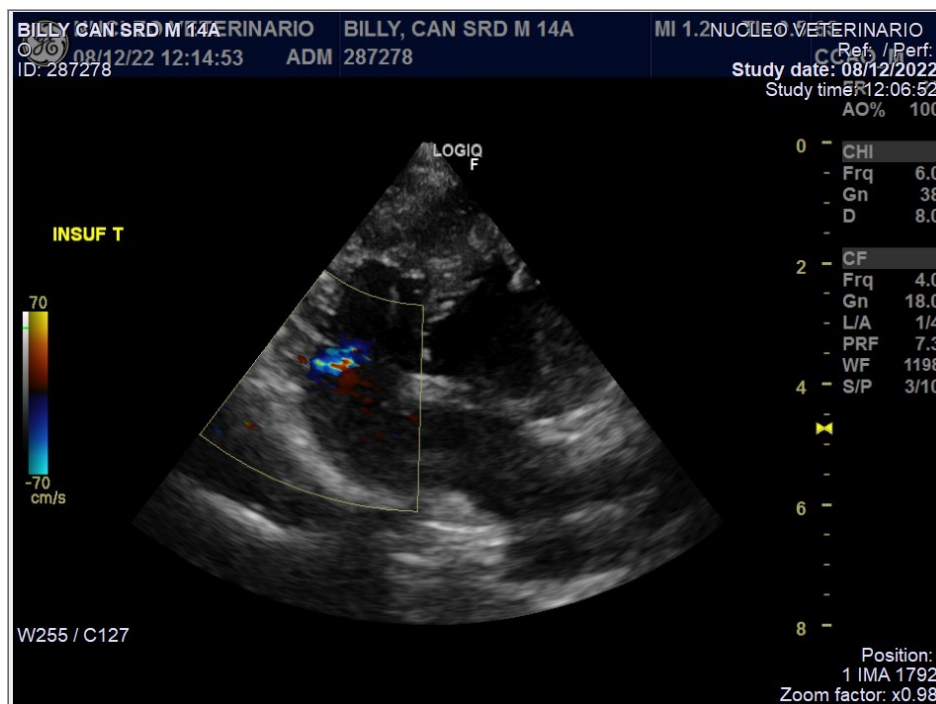
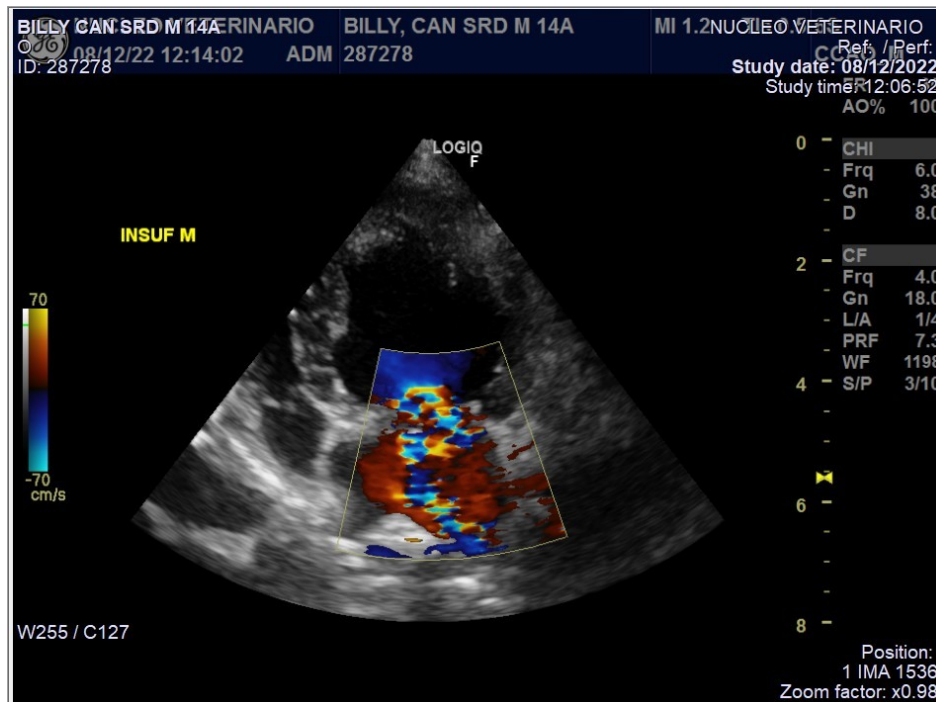
Idade: 13a 0m 0d

Requisitante: Helena Maciel Bertti

Clinica: Servico Veterinario Anclivepa - Jurubatuba

ECODOPPLERCARDIOGRAMA

Equipamento: PHILIPS - HD7



Nº OS: 287278

Animal: Billy

Data: 08/12/2022

Espécie: Canina

Raça: Yorkshire

Sexo: Macho

Proprietário: Odaelcio Jose Teixeira

Dt. Nasc.: 08/12/2009

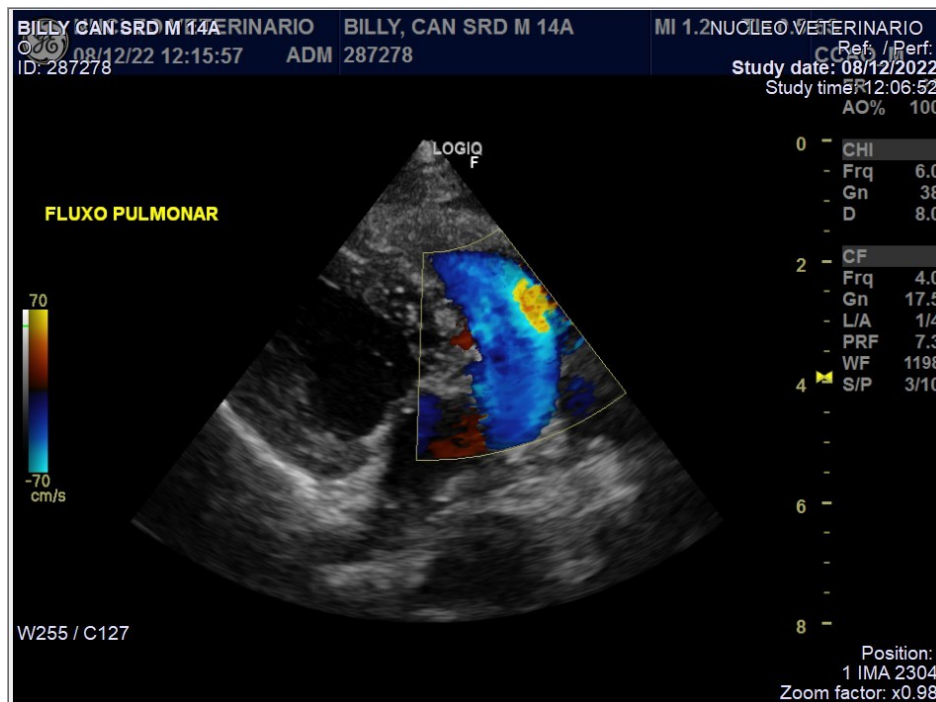
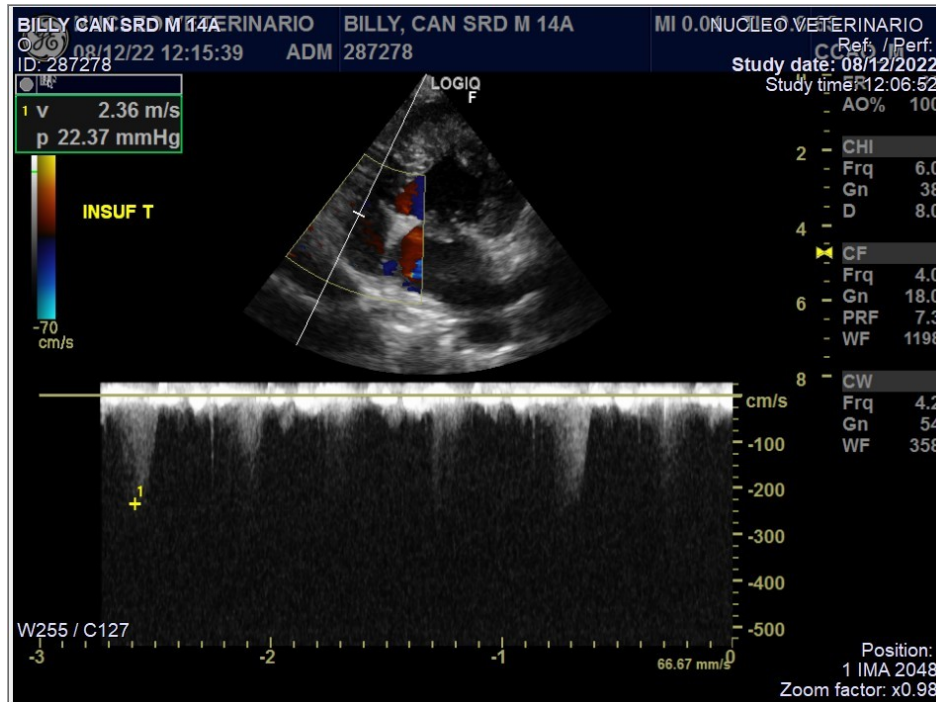
Idade: 13a 0m 0d

Requisitante: Helena Maciel Bertti

Clinica: Servico Veterinario Anclivepa - Jurubatuba

ECODOPPLERCARDIOGRAMA

Equipamento: PHILIPS - HD7



Nº OS: 287278

Animal: Billy

Data: 08/12/2022

Espécie: Canina

Raça: Yorkshire

Sexo: Macho

Proprietário: Odaelcio Jose Teixeira

Dt. Nasc.: 08/12/2009

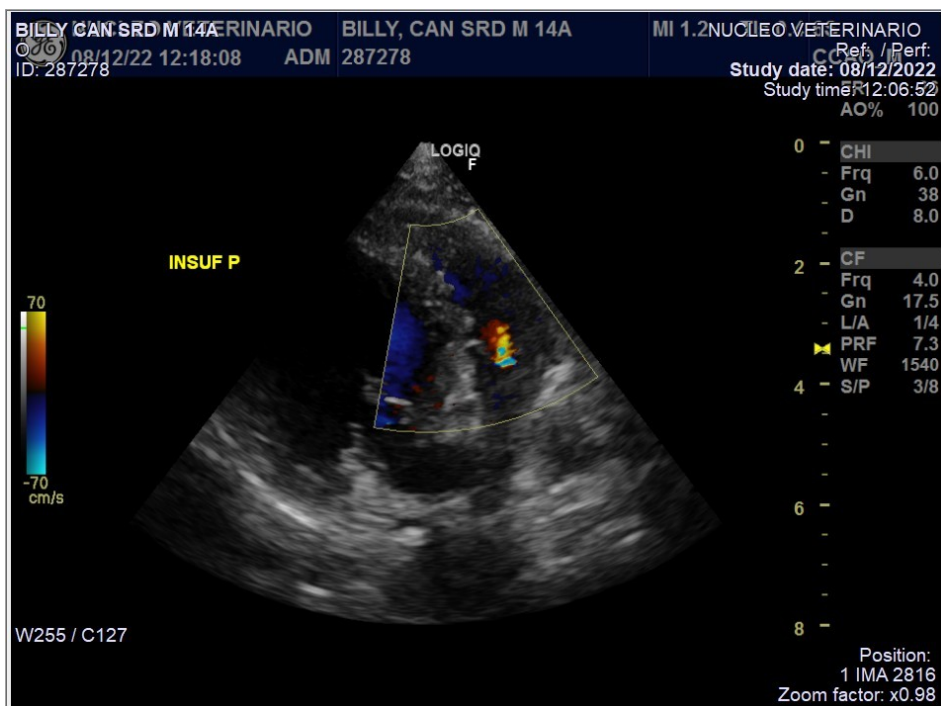
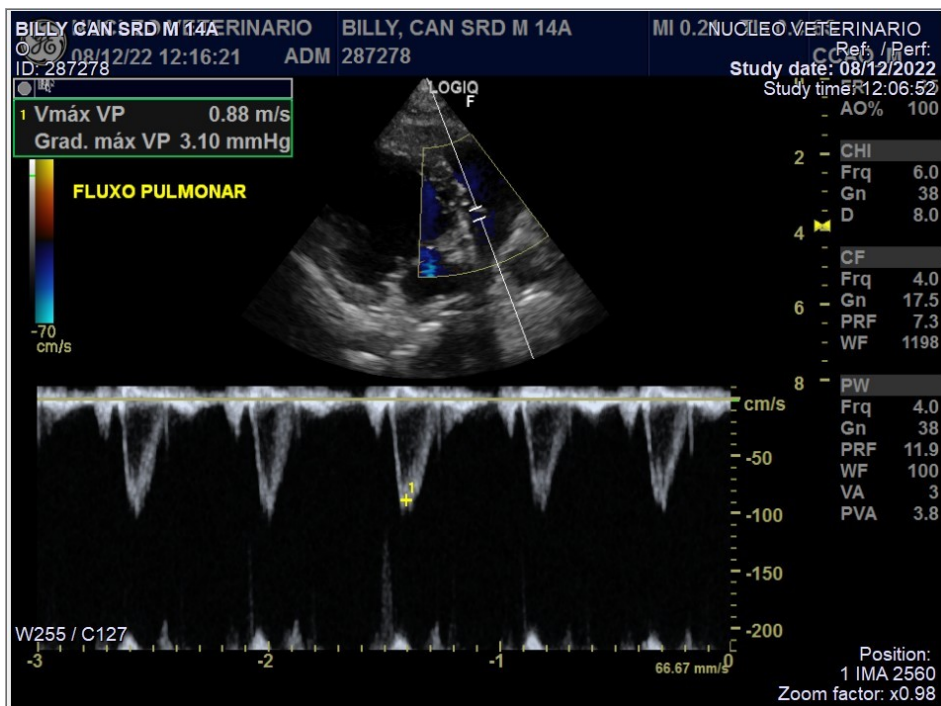
Idade: 13a 0m 0d

Requisitante: Helena Maciel Bertti

Clinica: Servico Veterinario Anclivepa - Jurubatuba

ECODOPPLERCARDIOGRAMA

Equipamento: PHILIPS - HD7



Nº OS: 287278

Animal: Billy

Data: 08/12/2022

Espécie: Canina

Raça: Yorkshire

Sexo: Macho

Proprietário: Odaelcio Jose Teixeira

Dt. Nasc.: 08/12/2009

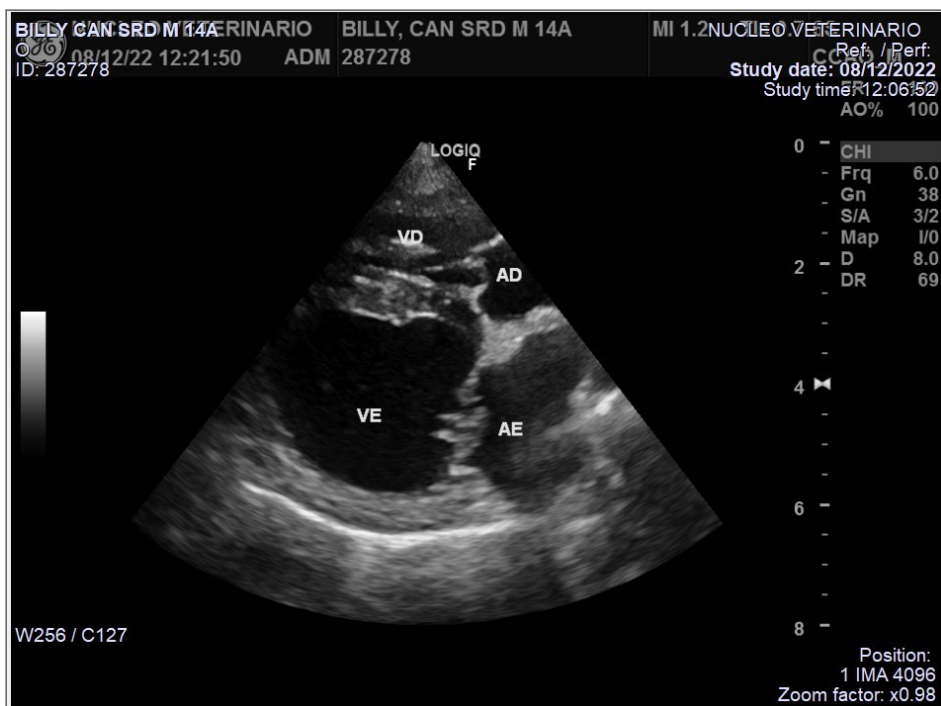
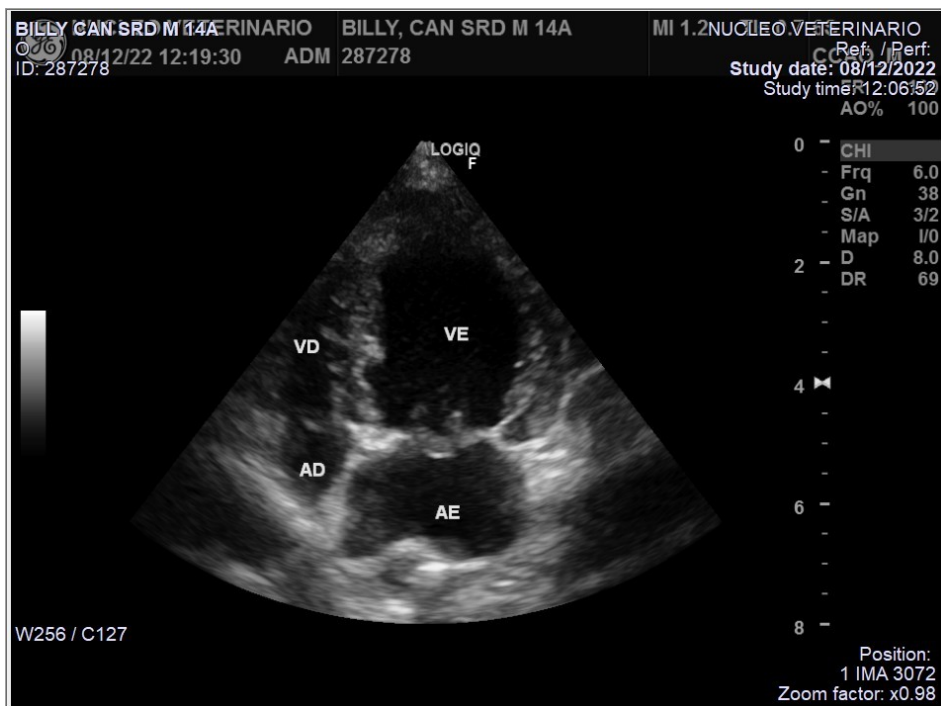
Idade: 13a 0m 0d

Requisitante: Helena Maciel Bertti

Clinica: Servico Veterinario Anclivepa - Jurubatuba

ECODOPPLERCARDIOGRAMA

Equipamento: PHILIPS - HD7



Nº OS: 287278

Animal: Billy

Data: 08/12/2022

Espécie: Canina

Raça: Yorkshire

Sexo: Macho

Proprietário: Odaelcio Jose Teixeira

Dt. Nasc.: 08/12/2009

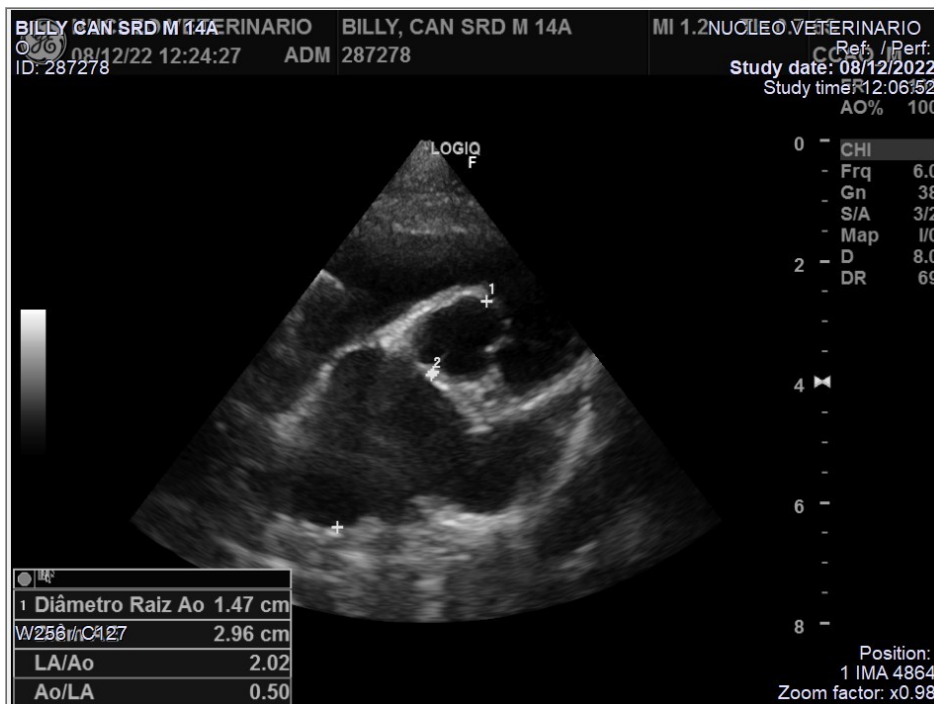
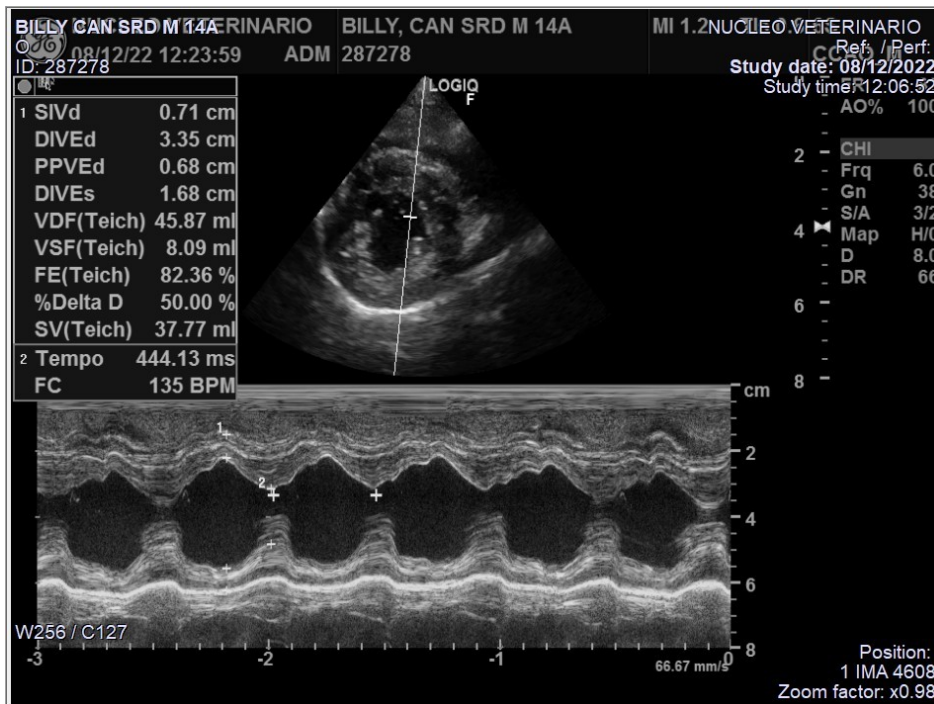
Idade: 13a 0m 0d

Requisitante: Helena Maciel Bertti

Clinica: Servico Veterinario Anclivepa - Jurubatuba

ECODOPPLERCARDIOGRAMA

Equipamento: PHILIPS - HD7



Nº OS: 287278

Animal: Billy

Data: 08/12/2022

Espécie: Canina

Raça: Yorkshire

Sexo: Macho

Proprietário: Odaelcio Jose Teixeira

Dt. Nasc.: 08/12/2009

Idade: 13a 0m 0d

Requisitante: Helena Maciel Bertti

Clinica: Servico Veterinario Anclivepa - Jurubatuba

ECODOPPLERCARDIOGRAMA

Equipamento: PHILIPS - HD7

Assinado eletronicamente por:

CRISTINA TORRES AMARAL - CRMV-SP 25085