



Av. General Edgar Facó, 709, Sobreloja  
Vila Arcádia, São Paulo - SP  
(11) 2737-1501  
(11) 93041-2180 (WhatsApp)  
labandpaws@gmail.com

#### IDENTIFICAÇÃO ANIMAL

NOME: NENE  
ESPÉCIE: Canino  
TUTOR(A): Marcia Satiko Tateyama  
SOLITANTE: Dra Alice Medeiros  
CLÍNICA: Anclivepa

IDADE: 11 anos  
RAÇA: Lhasa Apso

OS: 6225  
SEXO: Fêmea  
CADASTRO: 06/03/2023  
EMIÇÃO: 06/03/2023

### LAUDO ECOCARDIOGRÁFICO

#### *Avaliação do ventrículo esquerdo (cm):*

Septo (diástole): 0,72cm (Normal)  
Diâmetro (diástole): 2,75cm (Normal)  
Parede livre (diástole): 0,81cm (Normal)

Septo (sístole): 1,08cm (Normal)  
Diâmetro (sístole): 1,19cm (Normal)  
Parede livre (sístole): 1,33cm (Normal)

Fração de ejeção: 88% (70 a 77%) (Aumentada)  
Fração de encurtamento: 56% (30 a 50%) (Aumento discreto)  
Diâmetro normalizado diástole: 1,69 (1,35 a 1,73)  
Diâmetro normalizado sístole: -- (0,79 a 1,14)

SSPE: 2,5 mm (até 5,5 mm) Normal  
Movimento: Normodinâmico  
MAPSE: 0,74 cm (Normal)

#### *Avaliação estrutural:*

Átrio esquerdo: 1,41cm Aorta: 1,05cm  
Relação átrio esquerdo/Aorta: 1,34cm (Normal)

Átrio direito: normal.

Ventrículo direito: dimensão e espessura de parede normais.

TAPSE: -- (Normal)

Pericárdio: normal, ausência de efusão.

#### *Valvas cardíacas – morfologia:*

Valva Mitral: irregular, com espessamento de folheto parietal, fluxo irregular.

Valva Tricúspide: regular, com espessamento, fluxo irregular.

Valva Pulmonar: Regular; fluxo normal, laminar.

Valva Aórtica: Normal, regular, Normal.

Assinado eletronicamente por: Dr. Carlos Vinisius Vilas Boas – CRMV-SP: 36.872.

A interpretação dos exames deverá ser realizada pelo Médico Veterinário responsável, mediante a sintomatologia clínica do animal.



Av. General Edgar Facó, 709, Sobreloja  
Vila Arcádia, São Paulo - SP  
(11) 2737-1501  
(11) 93041-2180 (WhatsApp)  
labandpaws@gmail.com

#### IDENTIFICAÇÃO ANIMAL

NOME: NENE  
ESPÉCIE: Canino  
TUTOR(A): Marcia Satiko Tateyama  
SOLITANTE: Dra Alice Medeiros  
CLÍNICA: Anclivepa

IDADE: 11 anos  
RAÇA: Lhasa Apso

OS: 6225  
SEXO: Fêmea  
CADASTRO: 06/03/2023  
EMIÇÃO: 06/03/2023

### LAUDO ECOCARDIOGRÁFICO

#### *Estudo Doppler:*

**Fluxo Mitral:** Turbulento, presença de regurgitação discreta não superior a 25% no AE.

Onda E: 34cm/s Onda A: 63cm/s Relação E/A: 0,55 TRIV:0,08s E/TRIV:0,42

Regurgitação: Presente, discreta, padrão anormal de comprometimento diastólico, com baixa probabilidade de edema pulmonar.

**Fluxo Tricuspídeo:** Turbulento, presença de regurgitação discreta.

Onda E: 50cm/s Onda A: 44cm/s Relação E/A: 1,13 Regurgitação: Presente, discreta.

**Fluxo Aórtico:** Regular (normal) – Velocidade: 78cm/s

- Gradiente: 2,47 mmHg

**Fluxo Pulmonar:** Regular (normal) – Velocidade: 65cm/s

- Gradiente: 1,74 mmHg

#### *Conclusões:*

O estudo Doppler mostrou fluxo turbulento sistólico, no interior do átrio esquerdo, caracterizando insuficiência valvar mitral de grau discreto, sem repercussão hemodinâmica sem remodelamento cardíaco; ausência de dilatação atrial esquerda;

**Padrão anormal de comprometimento diastólico, com baixa probabilidade de edema pulmonar.**

O estudo Doppler mostrou fluxo turbulento sistólico, no interior do átrio direito, caracterizando insuficiência valvar tricúspide de grau discreto, com baixa probabilidade de hipertensão pulmonar pré-capilar.

Observou-se padrão de enchimento ventricular esquerdo do tipo onda E mitral < onda A mitral e onda E' < que onda A', caracterizando padrão de comprometimento diastólico anormal.

Paciente com doença valvar degenerativa Classe A1.

Assinado eletronicamente por: Dr. Carlos Vinícius Vilas Boas – CRMV-SP: 36.872.

A interpretação dos exames deverá ser realizada pelo Médico Veterinário responsável, mediante a sintomatologia clínica do animal.



Av. General Edgar Facó, 709, Sobreloja  
Vila Arcádia, São Paulo - SP  
(11) 2737-1501  
(11) 93041-2180 (WhatsApp)  
labandpaws@gmail.com

#### IDENTIFICAÇÃO ANIMAL

NOME: NENE

ESPÉCIE: Canino

TUTOR(A): Marcia Satiko Tateyama

SOLITANTE: Dra Alice Medeiros

CLÍNICA: Anclivepa

IDADE: 11 anos

RAÇA: Lhasa Apso

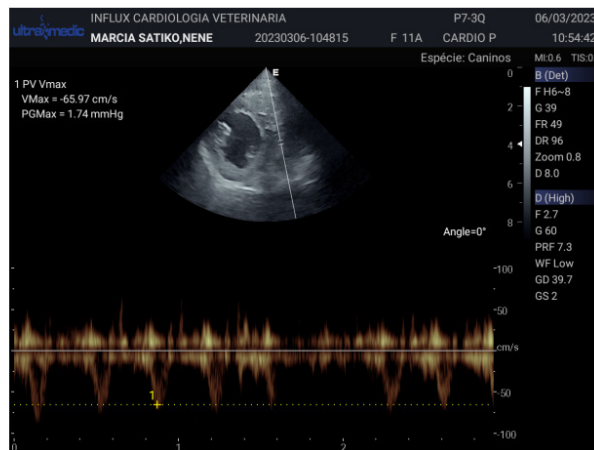
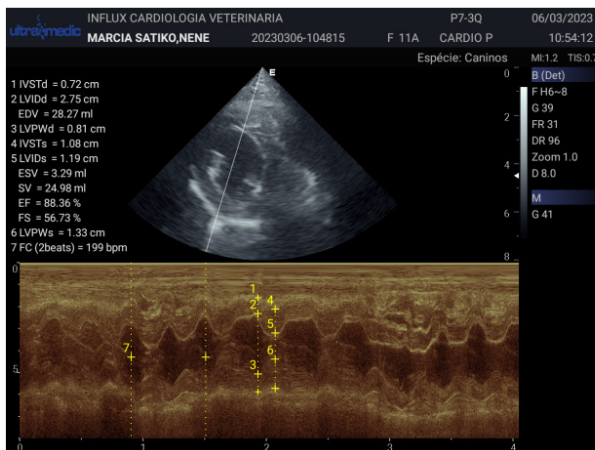
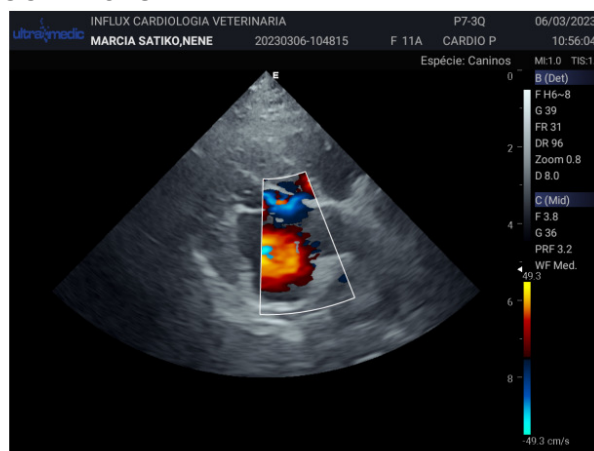
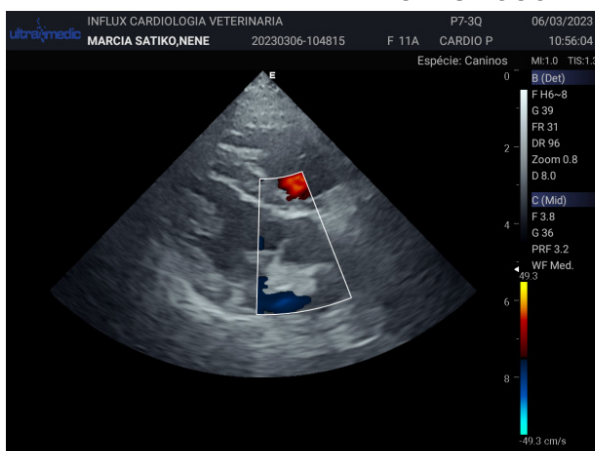
OS: 6225

SEXO: Fêmea

CADASTRO: 06/03/2023

EMIÇÃO: 06/03/2023

#### IMAGENS ECOCARDIOGRÁFICAS



Assinado eletronicamente por: Dr. Carlos Vinisius Vilas Boas – CRMV-SP: 36.872.

A interpretação dos exames deverá ser realizada pelo Médico Veterinário responsável, mediante a sintomatologia clínica do animal.



Av. General Edgar Facó, 709, Sobreloja  
Vila Arcádia, São Paulo - SP  
(11) 2737-1501  
(11) 93041-2180 (WhatsApp)  
labandpaws@gmail.com

#### IDENTIFICAÇÃO ANIMAL

NOME: NENE

ESPÉCIE: Canino

TUTOR(A): Marcia Satiko Tateyama

SOLITANTE: Dra Alice Medeiros

CLÍNICA: Anclivepa

IDADE: 11 anos

RAÇA: Lhasa Apso

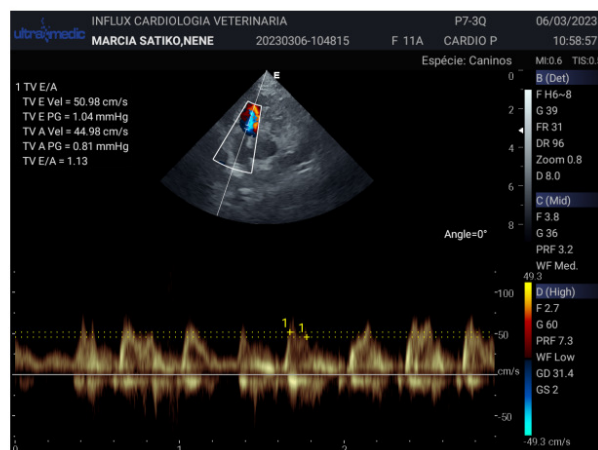
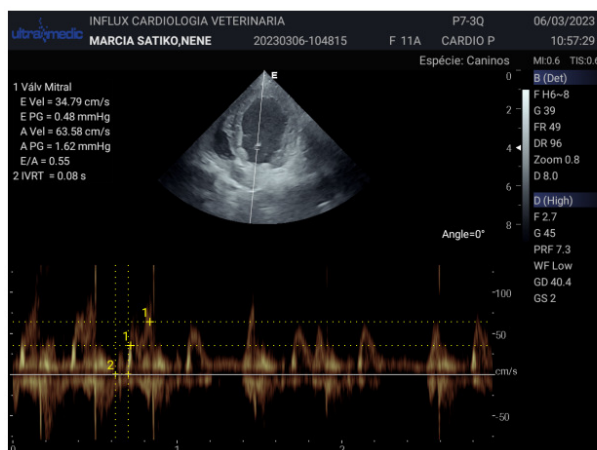
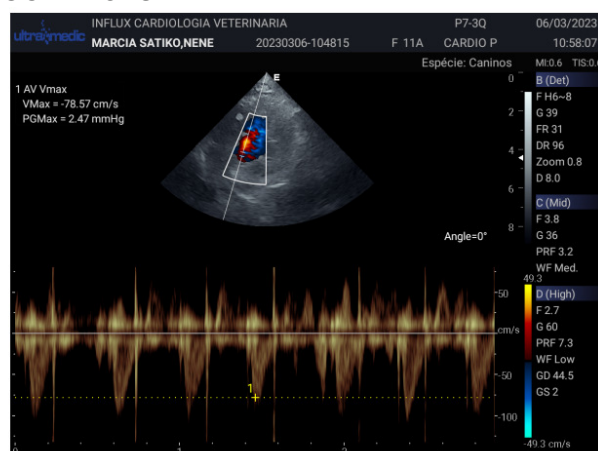
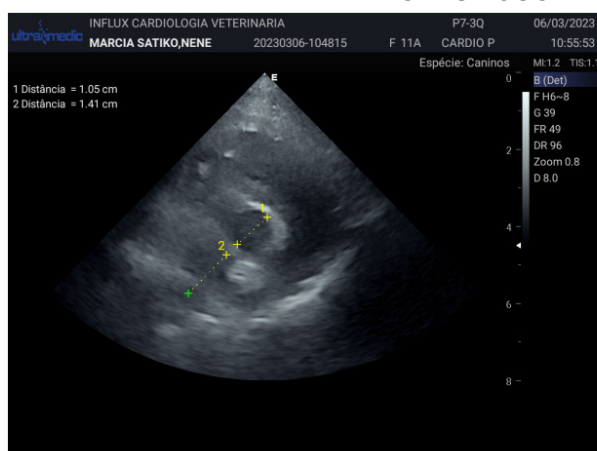
OS: 6225

SEXO: Fêmea

CADASTRO: 06/03/2023

EMIÇÃO: 06/03/2023

#### IMAGENS ECOCARDIOGRÁFICAS



Assinado eletronicamente por: Dr. Carlos Vinícius Vilas Boas – CRMV-SP: 36.872.

A interpretação dos exames deverá ser realizada pelo Médico Veterinário responsável, mediante a sintomatologia clínica do animal.