



HOSPITAL VETERINÁRIO DA ANCLIVEPA-SP

DATA: 03/02/2023

PACIENTE: JULLY/ MARIA (435890)

RELATÓRIO ULTRASONOGRÁFICO

Bexiga: em topografia habitual, com distensão moderada, conteúdo anecoico com discreto sedimento ecogênico em suspensão, paredes preservadas, uretra caudal não caracterizada.

Rins e Ureteres: RD 5,11cm / RE 4,71cm, em topografia habitual, parênquima homogêneo hiperecoico, contornos definidos, distinção e proporção cortico medular preservada, sistema pielocalicial evidente preservado. Presença de mineralizações em recesso renais. Ureteres não caracterizados.

Baço: em topografia habitual, contornos definidos, dimensões levemente aumentadas, parênquima homogêneo normoecóico, vasos preservados.

Fígado: Em topografia habitual, lobos hepáticos com parênquima homogêneo hiperecoico, na região de lobo medial esquerdo há uma neoformação isoecoico ao parênquima homogêneo mensurada em torno de 3,25cm x 2,35cm, bordos afilados, regulares. Vasos preservados. Ductos intra-hepáticos não caracterizados. Vesícula biliar: com média repleção preenchida por conteúdo hipoeecóico denso com grumos em suspensão. Paredes normoespessas, regulares. Ducto biliar não caracterizado.

Estômago: em topografia habitual, contraído sem conteúdo gasoso, paredes normoespessas e regulares, com estratificação e motilidade mantida. Linfonodos gástricos reativos. Píloro não caracterizado. **Pâncreas:** não caracterizado.

Alças Intestinais: a maioria os segmentos se encontra com lúmen sem conteúdo, paredes normoespessas porem em região duodenal e em alguns segmentos jejunais há espessamento focal da camada mucosa com perda da estratificação.

Observações:

Em região próxima de artéria renal e aorta abdominal identificada uma estrutura cística mensurada em torno de 2,6cm sugestivo de linfonodo cístico.


Dra. PAULA NOGUEIRA CUNHA
MV CLINICA GERAL - APERFEIÇOAMENTO ULTRA-SONOGRAFIA
CRMV 13618-SP
CPF 122.038.818-10

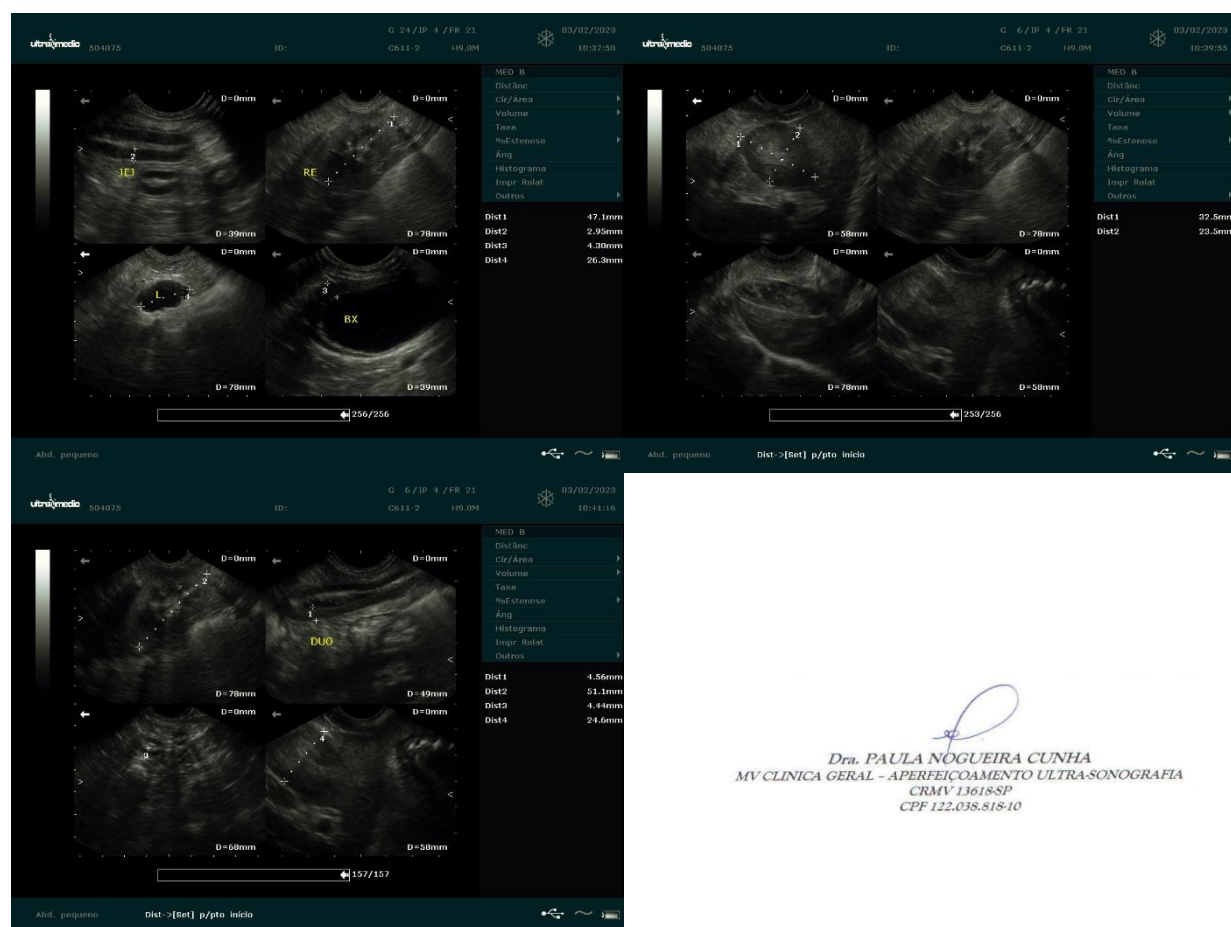
IMPRESSÃO ULTRASSONOGRÁFICA:

Hepatopatia associada a neoformação (mensurada em torno de 3,25cm x 2,35cm) em lobo hepático medial esquerdo.

Colecistite e lama biliar densa

Duodenite jejunité - considerar infiltração neoplásica focal.

Em região próxima de artéria renal e aorta abdominal identificada uma estrutura cística mensurada em torno de 2,6cm sugestivo de linfonodo cístico



Dra. PAULA NOGUEIRA CUNHA
 MV CLINICA GERAL - APERFEIÇOAMENTO ULTRA-SONOGRAFIA
 CRMV 13618-SP
 CPF 122.038.818-10