



HOSPITAL VETERINÁRIO DA ANCLIVEPA-SP

DATA: 13/03/2023

PACIENTE: SAFIRA / MARIA (433654)

RELATÓRIO ULTRASONOGRÁFICO

Bexiga: moderada distensão, conteúdo anecoico com grande quantidade de debris finos em suspensão sem sedimentos, paredes finas e regulares, estratificação mantida, trígono mantido. Uretra caudal preservada sem dilatação sem sinais de obstrução.

Rins e Ureteres: em topografia habitual. RE 2,25cm / RD 2,65cm. Contornos definidos, parênquima homogêneo normoecóico, distinção e proporção cortico medular preservada. Sistema pielocalicial preservado. Ausência de mineralizações. Ureteres não caracterizados.

Baço: em topografia habitual com parênquima normoecóico homogêneo, superfície regular, dimensões preservadas (0,85cm). Vasos preservados.

Fígado: em topografia habitual com volume mantido, parênquima homogêneo normoecóico, margens finas e regulares. Diafragma mantido. Veia cava caudal preservada. **Vesícula biliar:** distendida por conteúdo anecoico sem sedimentos. Ducto cístico não caracterizado.

Estômago: pouco distendido por conteúdo gasoso, paredes preservadas regulares com estratificação e motilidade mantida. **Pâncreas:** não caracterizado. **Alças Intestinais:** segmentos intestinais com parâmetros ultrassonográficos preservados.

Adrenais: não caracterizadas.

Útero e ovários: não caracterizados.

Observações:

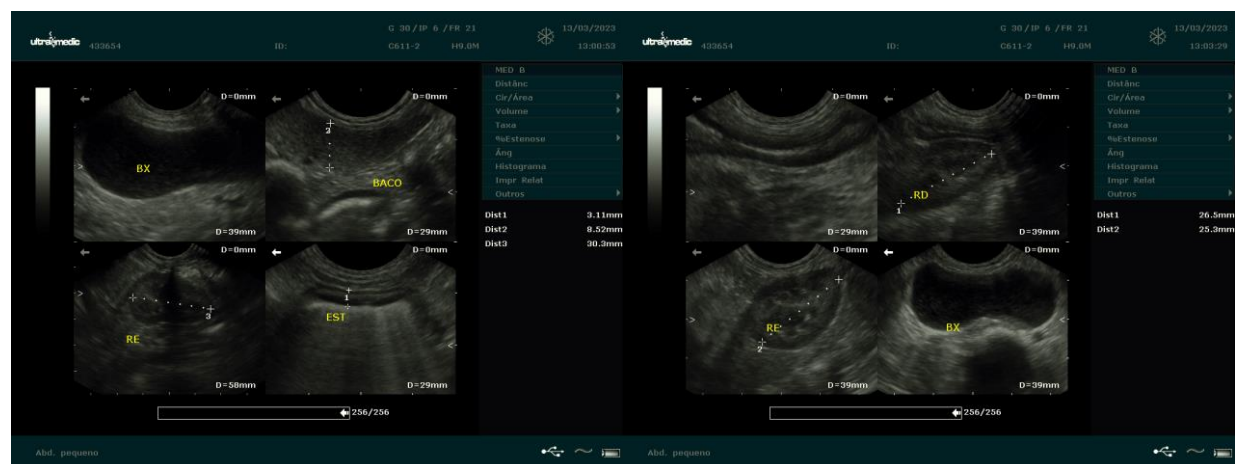
Ausência de líquido livre.

Linfonodos não caracterizados.


Dra. PAULA NOGUEIRA CUNHA
MV CLÍNICA GERAL - APERFEIÇOAMENTO ULTRA-SONOGRAFIA
CRMV 13618/SP
CPF 122.038.818-10

IMPRESSÃO SONOGRÁFICA:

Cistite – alta celularidade. Ausência de litases e sedimentos acumulados.




 Dra. PAULA NOGUEIRA CUNHA
 MV CLINICA GERAL - APERFEIÇOAMENTO ULTRA-SONOGRAFIA
 CRMV 13618/SP
 CPF 122.038.819-10