



# HOSPITAL VETERINÁRIO DA ANCLIVEPA-SP

DATA: 24/04/2023

PACIENTE: Toby / Maria (534456)

## RELATÓRIO ULTRASONOGRÁFICO

**Bexiga:** grande distensão, conteúdo anecoico com debris finos em quantidade moderada sem sedimentos, paredes normoespessas, estratificação mantida, trígono preservado.

**Rins e Ureteres:** rins com dimensões reduzidas, contornos pouco definidos principalmente no rim direito, parênquima grosseiro hiperecoico com múltiplos micro cistos dispersos pela cortical de rim esquerdo, perda da distinção e da proporção cortico medular principalmente no rim direito, sistema pielocalicial mantido. Ausência de mineralizações ou litíases. Ureteres não caracterizados.

**Baço:** em topografia habitual, contornos definidos, dimensões mantidas, parênquima homogêneo e normoecóico, vasos preservados.

**Fígado:** em topografia habitual, lobos hepáticos com parênquima homogêneo normoecóico, bordos afilados, regulares. Vasos preservados. Ductos intra-hepáticos não caracterizados. **Vesícula biliar** com repleção adequada preenchida por conteúdo anecoico sem sedimentos, paredes normoespessas e regulares. Ducto biliar não caracterizado.

**Estômago:** em topografia habitual, distendido por conteúdo padrão gasoso, paredes normoespessas regulares, estratificação e motilidade mantida. Píloro não caracterizado. **Pâncreas:** não caracterizado. **Alças Intestinais:** alças intestinais apresentam paredes normoespessas com estratificação mantida sem conteúdo luminal, motilidade mantida

### Observações:

Ausência de líquido livre

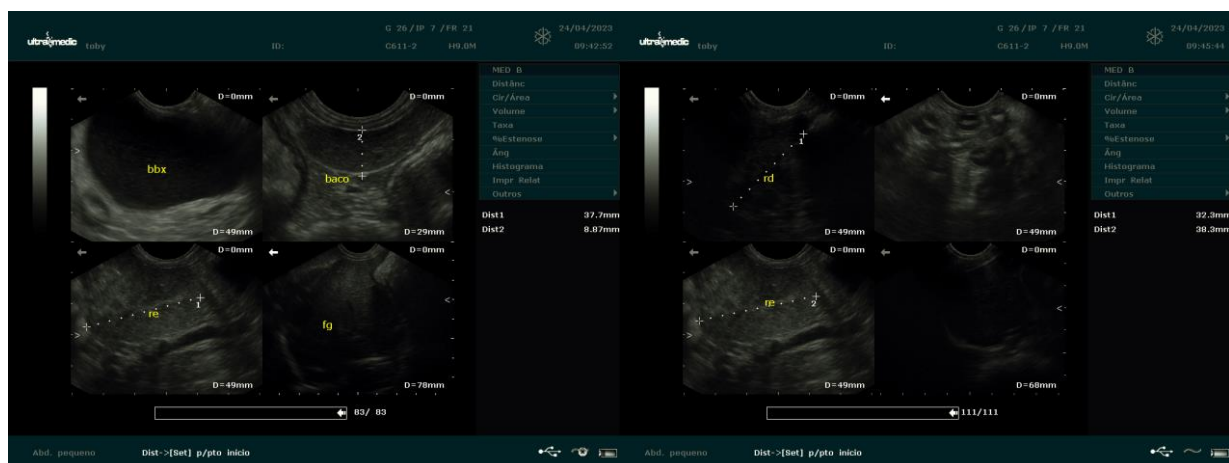
Linfonodos não caracterizados.

Dra. PAULA NOGUEIRA CUNHA  
MV CLINICA GERAL - APERFEIÇOAMENTO ULTRA-SONOGRAFIA  
CRMV 13618-SP  
CPF 122.038.818-10

## IMPRESSÃO DIAGNÓSTICA:

Nefropatia bilateral – DRC – rim direito com maiores alterações morfológicas e rim esquerdo com múltiplos micro cistos.

Cistite



*Dra. PAULA NOGUEIRA CUNHA*  
 MV CLINICA GERAL - APERFEIÇOAMENTO ULTRA-SONOGRAFIA  
 CRMV 13618-SP  
 CPF 122.038.818-10