

Nº OS: 110922

Animal: Elvis

Data: 29/08/2022

Espécie: Canina

Raça: Yorkshire

Sexo: Macho

Dt. Nasc.: 13/09/2010

11a 11m 16d

Proprietário: Gilberto Alves De Souza

CPF: 521.704.708-91

Telefone: (11) 96557-0414

Endereço: Rua Rock Estrela Nro: 538 Conjunto Habitacional Águia de - São Paulo-SP

Requisitante: Aline F. Oliveira CRMV-SP 31767

Clínica: Anclivepa - Prefeitura

Endereço: Professor Carlos Zagotis Nro: 3 TATUAPÉ - SÃO PAULO-

Ultra-sonografia - MACHO**LAUDO ULTRASSONOGRÁFICO:**

Aorta abdominal: com trajeto e calibre normais.

Fígado: com dimensões aumentadas, contornos definidos, bordas finas, observando-se ecotextura homogênea grosseira, e ecogenicidade aumentada, sem evidências de lesões focais ou difusas. Arquitetura vascular com calibre e trajeto preservados em regiões passíveis de observação. Presença de área parcialmente definida, hipocogênica heterogênea, em topografia de lobo hepático quadrado, com cerca de 2,5 x 2,6cm.

Vesícula biliar: repleta por conteúdo líquido anecogênico com presença de discreta quantidade de conteúdo ecogênico depositado, de parede lisa e fina (cerca de 0,12cm) sem imagens sugestivas de cálculos.

Estômago: topografia habitual, repleção moderada, com conteúdo gasoso/mucoso e paredes normoespessas medindo aproximadamente 0,40cm, estratificação em camadas preservadas em regiões passíveis de serem observadas.

Alças intestinais: preenchida por conteúdo gasoso/mucoso e heterogêneo e paredes normoespessas (medindo aproximadamente: Duodeno 0,38cm e Cólon 0,15cm), peristaltismo evolutivo e uniforme, sem evidências de dilatação e/ou obstrução, nos segmentos passíveis de serem visibilizados.

Baço: dimensões aumentadas (atingindo região hipogástrica), contornos definidos, margens regulares, pólos arredondados, ecogenicidade preservada, ecotextura mantida, arquitetura vascular com calibre e trajetos preservados em regiões passíveis de observação. Presença de duas áreas hipocogênicas heterogêneas, parcialmente definidas, uma área com cerca de 0,97x1,04cm em polo cranial, e outra com cerca de 1,72 x 2,3cm em corpo esplênico.

Adrenal esquerda: não caracterizada.

Adrenal direita: formato arredondado, dimensões aumentadas medindo aproximadamente 1,97cm x 1,68cm, ecogenicidade aumentada e heterogênea.

Não há evidências de alterações sonográficas em topografia de pâncreas.

Ausência de linfadenomegalias e líquido livre abdominal.

Rins direito: em topografia habitual, com dimensões mantidas, ecogenicidade das corticais aumentada e ecotextura da cortical mantida, com relação córtico-medular alterada por aumento da espessura da porção cortical. Não há dilatação de pelve ou ureteres. Não há sinais de litíase. Dimensões renais aproximadas: Rim direito: 4,71cm de eixo longitudinal.

Rim esquerdo não caracterizado.

Bexiga: moderada repleção líquida, apresentando topografia habitual, parede normoespessa medindo aproximadamente 0,13cm de espessura, mucosa regular, observando-se conteúdo anecogênico, homogêneo, sem cálculos ou vegetações no interior

Impressão Diagnóstica:

De acordo com as imagens sonográficas realizadas sugere-se: esplenomegalia com duas áreas/formação em baço; hepatomegalia podendo estar relacionado a infiltrado gorduroso; formação hepática; ausência de rim esquerdo (nefrectomia) e adrenal esquerda; nefropatia; adrenal direita aumentada podendo estar relacionado a hiperadrenocorticismo (compensatório) com diferencial para processo infiltrativo neoplásico.

Observações:

Exames de imagem tem valor presuntivo e devem ser analisados em conjunto com outros dados clínicos e laboratoriais obtidos pelo médico veterinário solicitante.

NOTA: As imagens impressas nos laudos da Radiologia Digital, Ultrassonografia e Ecodopplercardiograma são documentais e não diagnósticas. A interpretação radiográfica é feita em monitores diagnósticos, de altíssima definição.

Nº OS: 110922

Animal: Elvis

Data: 29/08/2022

Espécie: Canina

Raça: Yorkshire

Sexo: Macho

Dt. Nasc.: 13/09/2010

11a 11m 16d

Proprietário: Gilberto Alves De Souza

CPF: 521.704.708-91

Telefone: (11) 96557-0414

Endereço: Rua Rock Estrela Nro: 538 Conjunto Habitacional Águia de - São Paulo-SP

Requisitante: Aline F. Oliveira CRMV-SP 31767

Clínica: Anclivepa - Prefeitura

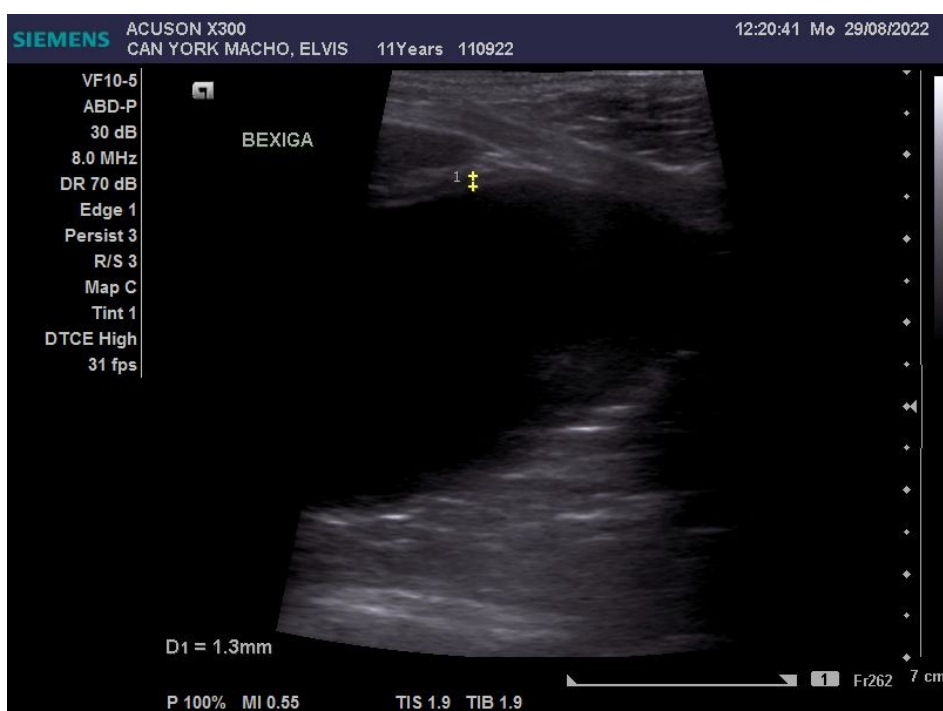Endereço: Professor Carlos Zagotis Nro: 3 TATUAPÉ - SÃO PAULO-

Ultra-sonografia - MACHO

NOTA:..... Devido a procedimentos utilizados durante o exame, o animal pode apresentar reações alérgicas, caso isso ocorra, por favor entre em contato com seu Médico Veterinário clínico.

OBS:

O paciente terá direito a apenas 1 (um) retorno. O retorno do ultrassom terá custo de 50% do valor e será realizado somente de segunda à sexta-feira, dentro do prazo de 30 (trinta) dias, a contar da data de hoje. O exame controle deverá ser feito pelo mesmo veterinário que realizou seu exame hoje, para comparar os padrões analisados. É necessário que seu veterinário encaminhe a autorização para o retorno.



Nº OS: 110922

Animal: Elvis

Data: 29/08/2022

Espécie: Canina

Raça: Yorkshire

Sexo: Macho

Dt. Nasc.: 13/09/2010

11a 11m 16d

Proprietário: Gilberto Alves De Souza

CPF: 521.704.708-91

Telefone: (11) 96557-0414

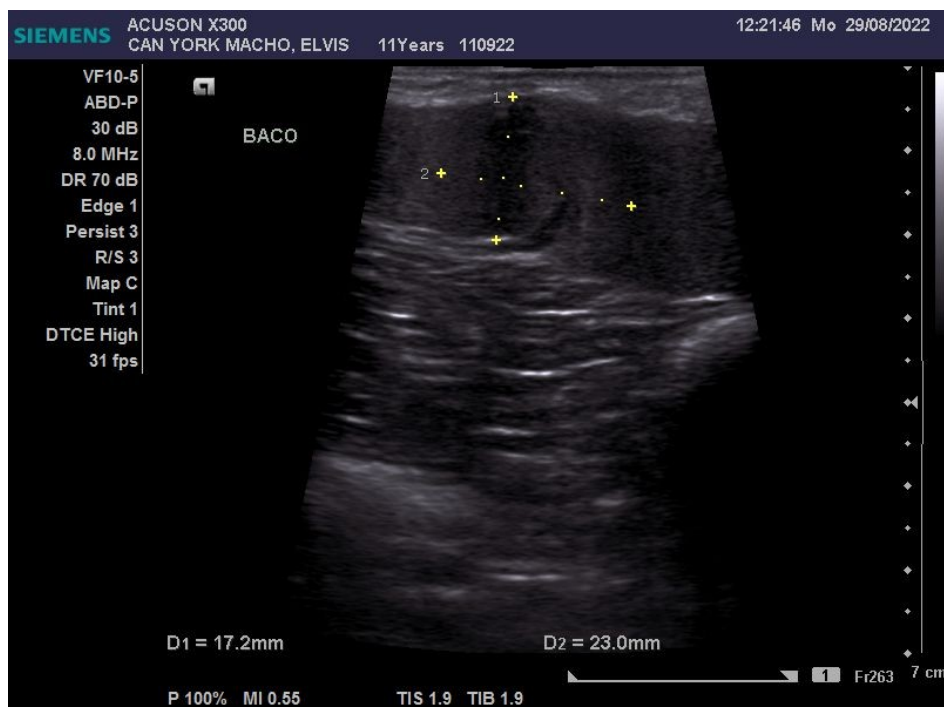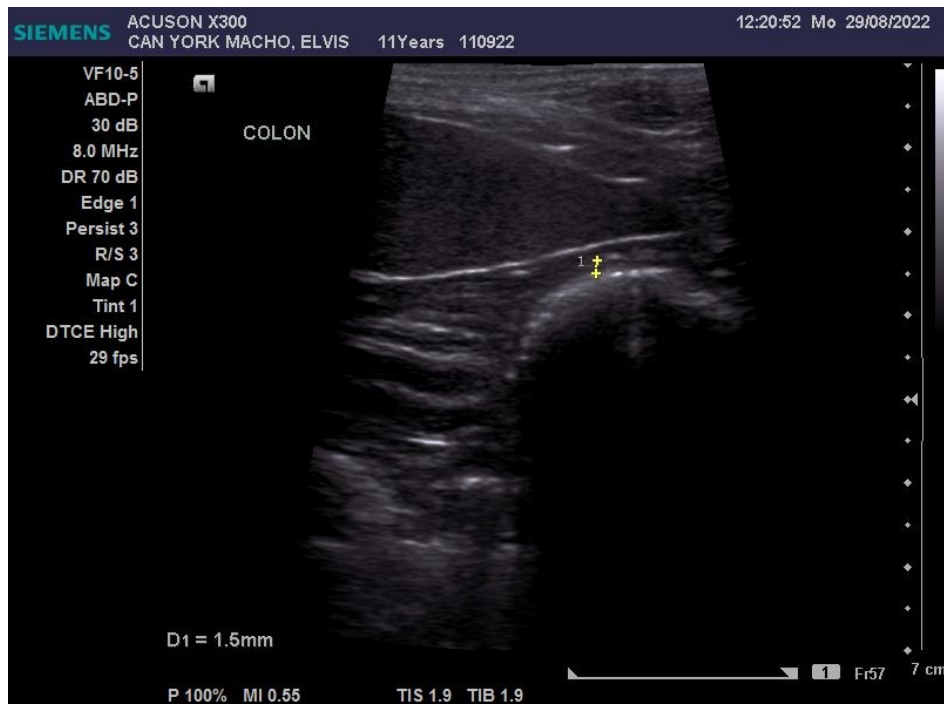Endereço: Rua Rock Estrela Nro: 538 Conjunto Habitacional Águia de - São Paulo-SP

Requisitante: Aline F. Oliveira CRMV-SP 31767

Clinica: Anclivepa - Prefeitura

Endereço: Professor Carlos Zagotis Nro: 3 TATUAPÉ - SÃO PAULO-

Ultra-sonografia - MACHO



Nº OS: 110922

Animal: Elvis

Data: 29/08/2022

Espécie: Canina

Raça: Yorkshire

Sexo: Macho

Dt. Nasc.: 13/09/2010

11a 11m 16d

Proprietário: Gilberto Alves De Souza

CPF: 521.704.708-91

Telefone: (11) 96557-0414

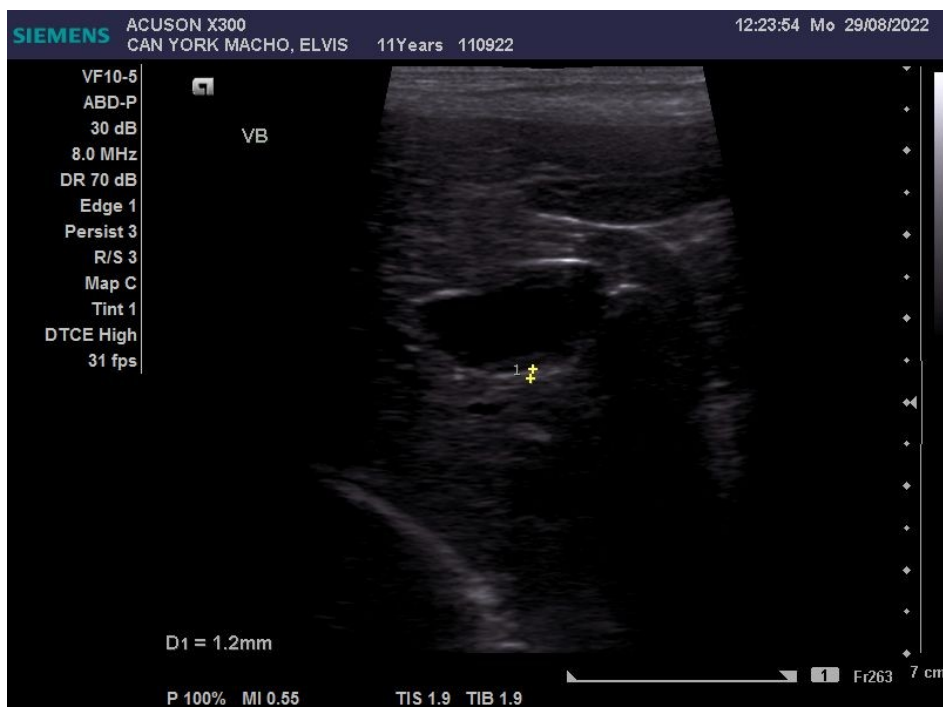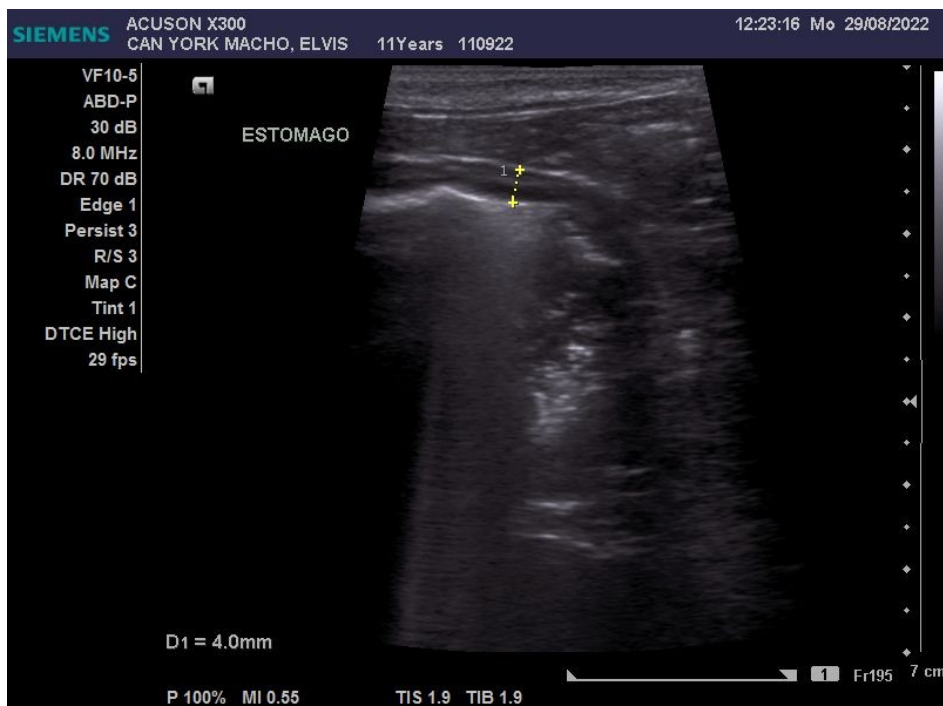Endereço: Rua Rock Estrela Nro: 538 Conjunto Habitacional Águia de - São Paulo-SP

Requisitante: Aline F. Oliveira CRMV-SP 31767

Clinica: Anclivepa - Prefeitura

Endereço: Professor Carlos Zagotis Nro: 3 TATUAPÉ - SÃO PAULO-

Ultra-sonografia - MACHO



Nº OS: 110922

Animal: Elvis

Data: 29/08/2022

Espécie: Canina

Raça: Yorkshire

Sexo: Macho

Dt. Nasc.: 13/09/2010

11a 11m 16d

Proprietário: Gilberto Alves De Souza

CPF: 521.704.708-91

Telefone: (11) 96557-0414

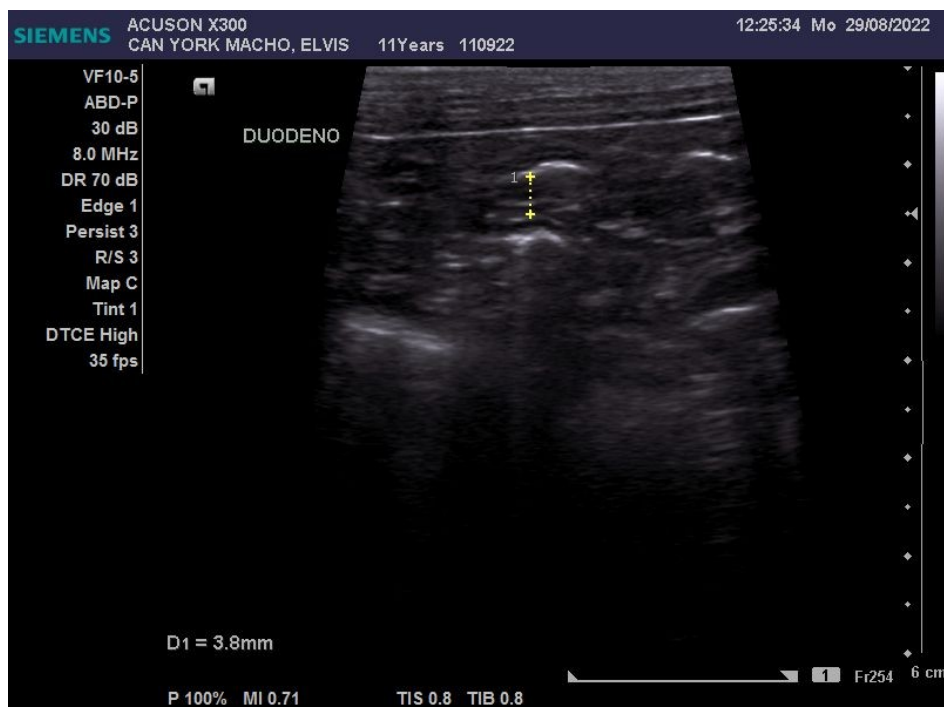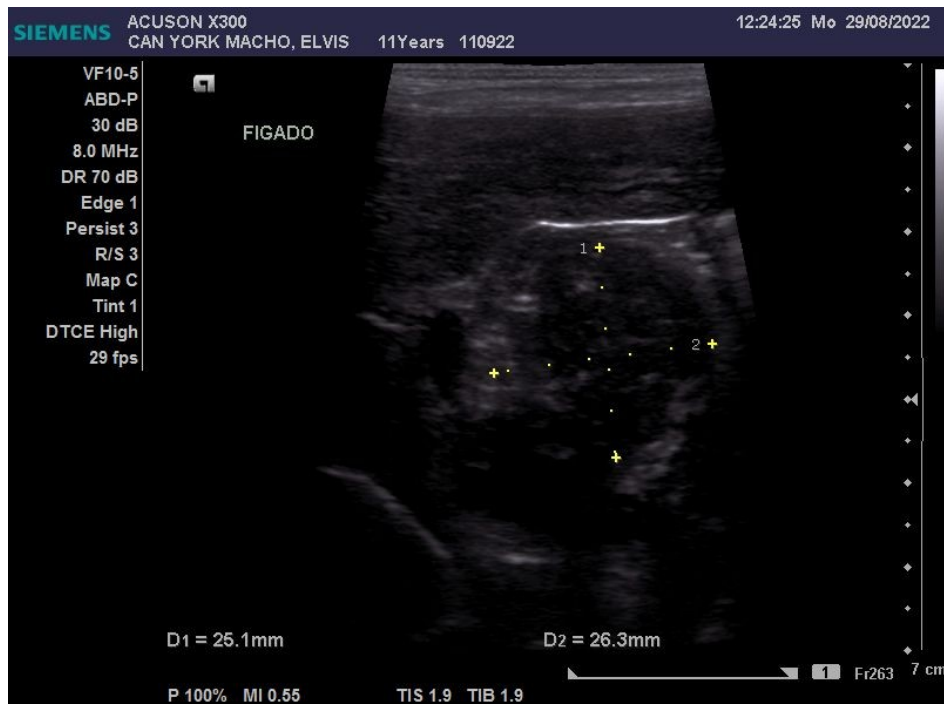Endereço: Rua Rock Estrela Nro: 538 Conjunto Habitacional Águia de - São Paulo-SP

Requisitante: Aline F. Oliveira CRMV-SP 31767

Clinica: Anclivepa - Prefeitura

Endereço: Professor Carlos Zagotis Nro: 3 TATUAPÉ - SÃO PAULO-

Ultra-sonografia - MACHO



Nº OS: 110922

Animal: Elvis

Data: 29/08/2022

Espécie: Canina

Raça: Yorkshire

Sexo: Macho

Dt. Nasc.: 13/09/2010

11a 11m 16d

Proprietário: Gilberto Alves De Souza

CPF: 521.704.708-91

Telefone: (11) 96557-0414

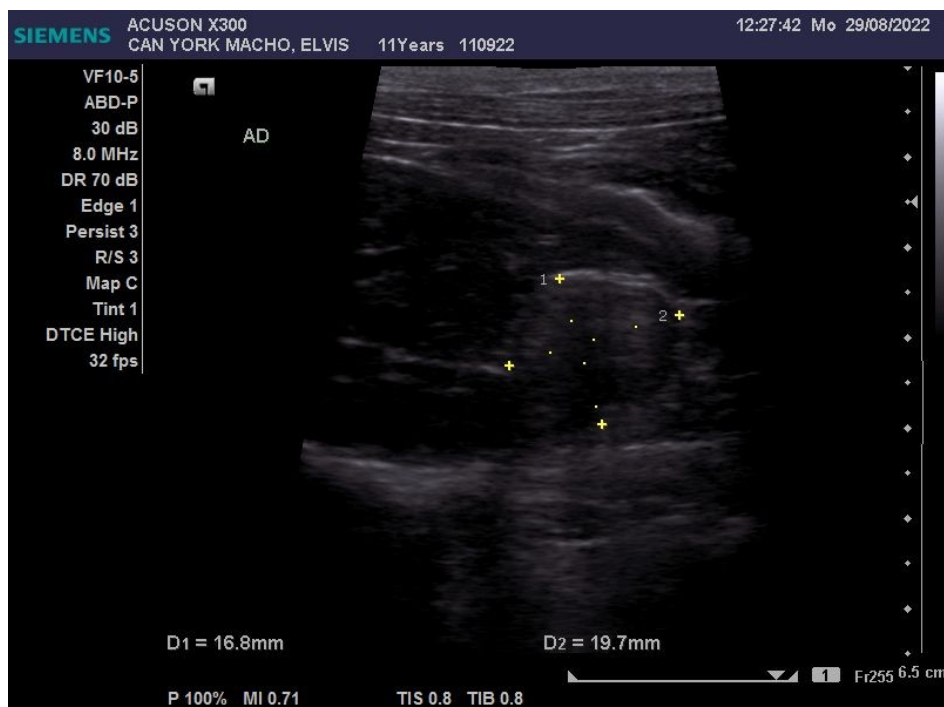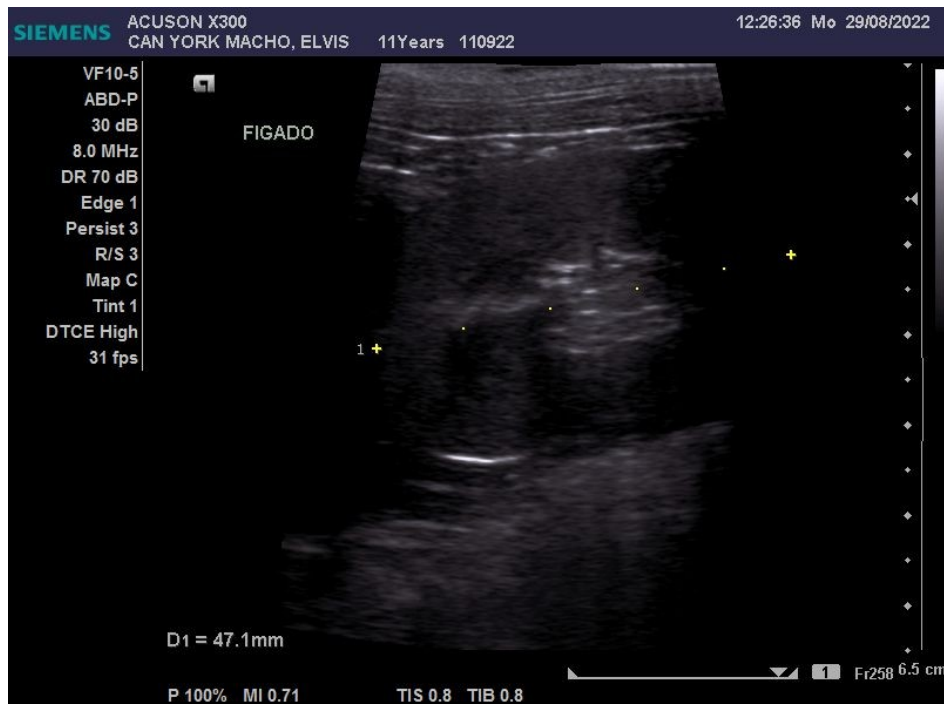Endereço: Rua Rock Estrela Nro: 538 Conjunto Habitacional Águia de - São Paulo-SP

Requisitante: Aline F. Oliveira CRMV-SP 31767

Clinica: Anclivepa - Prefeitura

Endereço: Professor Carlos Zagotis Nro: 3 TATUAPÉ - SÃO PAULO-

Ultra-sonografia - MACHO



Nº OS: 110922

Animal: Elvis

Data: 29/08/2022

Espécie: Canina

Raça: Yorkshire

Sexo: Macho

Dt. Nasc.: 13/09/2010

11a 11m 16d

Proprietário: Gilberto Alves De Souza

CPF: 521.704.708-91

Telefone: (11) 96557-0414

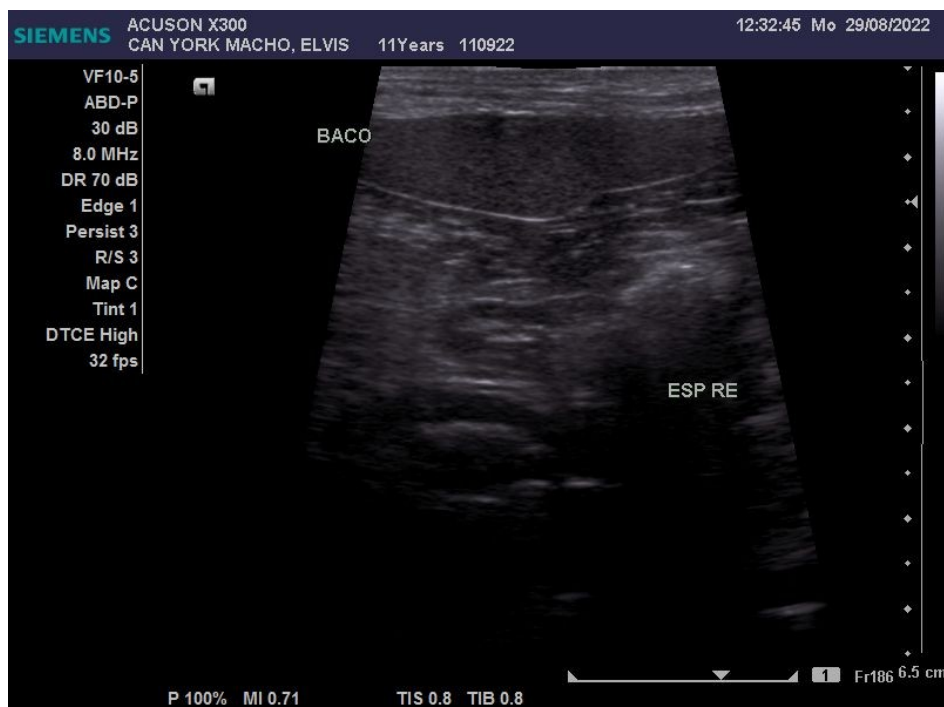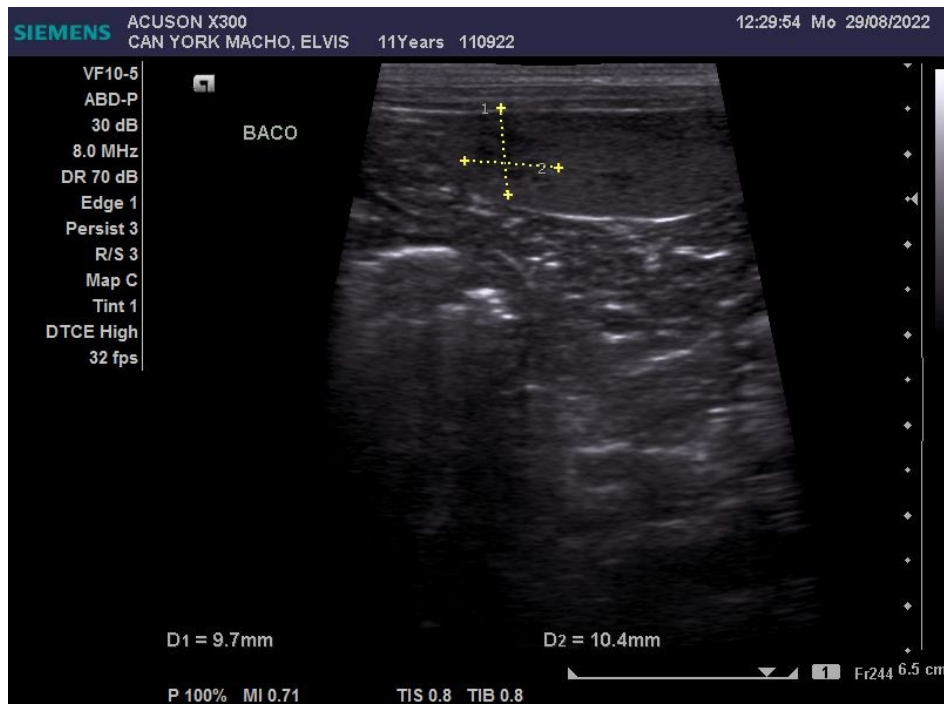Endereço: Rua Rock Estrela Nro: 538 Conjunto Habitacional Águia de - São Paulo-SP

Requisitante: Aline F. Oliveira CRMV-SP 31767

Clinica: Anclivepa - Prefeitura

Endereço: Professor Carlos Zagotis Nro: 3 TATUAPÉ - SÃO PAULO-

Ultra-sonografia - MACHO



Nº OS: 110922

Animal: Elvis

Data: 29/08/2022

Espécie: Canina

Raça: Yorkshire

Sexo: Macho

Dt. Nasc.: 13/09/2010

11a 11m 16d

Proprietário: Gilberto Alves De Souza

CPF: 521.704.708-91

Telefone: (11) 96557-0414

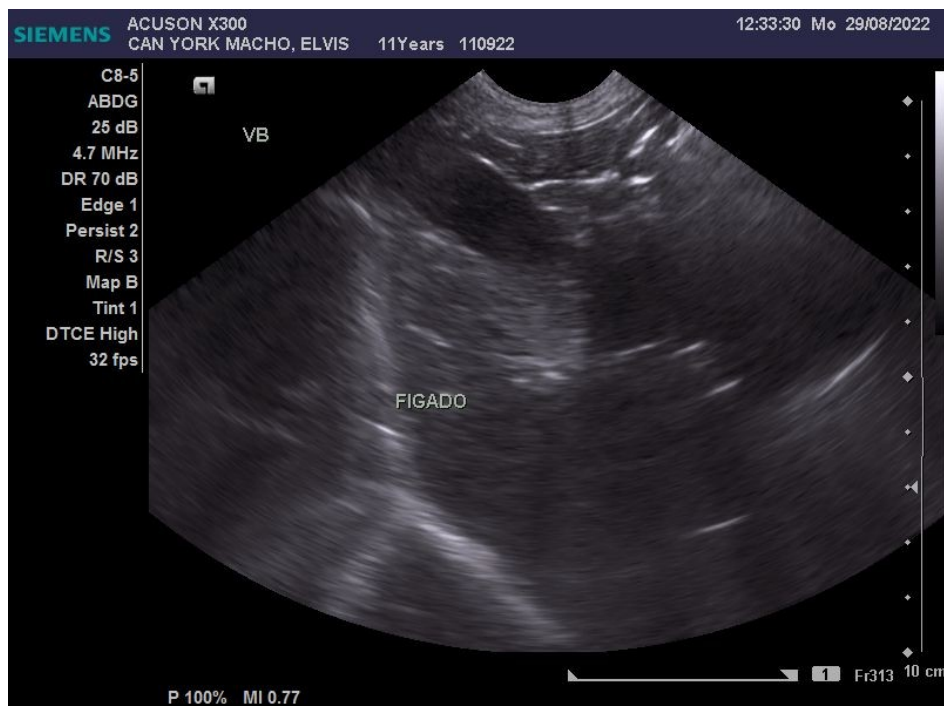Endereço: Rua Rock Estrela Nro: 538 Conjunto Habitacional Águia de - São Paulo-SP

Requisitante: Aline F. Oliveira CRMV-SP 31767

Clinica: Anclivepa - Prefeitura

Endereço: Professor Carlos Zagotis Nro: 3 TATUAPÉ - SÃO PAULO-

Ultra-sonografia - MACHO



Assinado eletronicamente por:
CAROLINE HARUMI SEINO - CRMV-SP 25023

Nº OS: 110922

Animal: Elvis

Data: 29/08/2022

Espécie: Canina

Raça: Yorkshire

Sexo: Macho

Dt. Nasc.: 13/09/2010

11a 11m 16d

Proprietário: Gilberto Alves De Souza

CPF: 521.704.708-91

Telefone: (11) 96557-0414

Endereço: Rua Rock Estrela Nro: 538 Conjunto Habitacional Águia de - São Paulo-SP

Requisitante: Aline F. Oliveira CRMV-SP 31767

Clínica: Anclivepa - Prefeitura

Endereço: Professor Carlos Zagotis Nro: 3 TATUAPÉ - SÃO PAULO-

Pressão Arterial

Laudo de pressão arterial..... Método: Doppler Vascular

Braçadeira Nº 2

	1º	2º	3º	MEDIA	
PAS	150	150	152	151	mmHg

*Valor de referência: até 150 mmHg

Assinado eletronicamente por:

LUIZ EDUARDO FONSECA CORREA - CRMV-SP 23158

Nº OS: 110922

Animal: Elvis

Data: 29/08/2022

Espécie: Canina

Raça: Yorkshire

Sexo: Macho

Dt. Nasc.: 13/09/2010

11a 11m 16d

Proprietário: Gilberto Alves De Souza

CPF: 521.704.708-91

Telefone: (11) 96557-0414

Endereço: Rua Rock Estrela Nro: 538 Conjunto Habitacional Água de - São Paulo-SP

Requisitante: Aline F. Oliveira CRMV-SP 31767

Clínica: Anclivepa - Prefeitura

Endereço: Professor Carlos Zagotis Nro: 3 TATUAPÉ - SÃO PAULO-

Ecodopplercardiograma

Laudo ecocardiográfico..... Peso 15 kg
Frequência cardíaca: 116 bpm

Análise Quantitativa - Modo M e Bidimensional

Septo IV diástole: 0,66 cm
Parede diástole: 0,43 cm
Diâmetro diastólico: 3,41 cm
Diâmetro diastólico normalizado 1,54 cm
Diâmetro sistólico: 1,86 cm
Diâmetro sistólico normalizado 0,84 cm
Fração de encurtamento: 46 %
Fração de ejeção: 78 %
Aorta: 1,21 cm
Átrio esquerdo: 2,08 cm
Relação átrio esquerdo/aorta: 1,72
MAPSE 0,74 cm
TAPSE 1 cm
TAPSE/Ao 0,83

Análise Qualitativa - Modo M e Bidimensional

Valva mitral: degeneração
Valva tricúspide: normal
Valva aórtica: normal
Valva pulmonar: normal
Pericárdio: normal
Átrio direito normal
Ventrículo direito normal

Análise Quantitativa Doppler

Vel. da onda E mitral: 0,62 m/s
Vel. da onda A mitral: 0,86 m/s
Relação E/A: 0,72
Tempo de desaceleração onda E 83 ms
TRIV: 67 ms
E/TRIV: 0,93
Vel. máxima de fluxo aórtico: 1,12 m/s
Gradiente Ao: 1,11 mmHg
Vel. máxima de fluxo pulmonar: 0,86 m/s
Gradiente pulmonar: 2,96 mmHg

CONCLUSÃO:

-Insuficiência Mitral (endocardiose) de Grau moderado
-Aumento discreto de átrio esquerdo
-Função sistólica do ventrículo esquerdo preservada.
-Disfunção diastólica do ventrículo esquerdo grau I
- Pressão de enchimento ventricular preservado.
-Função sistólica do ventrículo direito preservado.

Nº OS: 110922

Animal: Elvis

Data: 29/08/2022

Espécie: Canina

Raça: Yorkshire

Sexo: Macho

Dt. Nasc.: 13/09/2010

11a 11m 16d

Proprietário: Gilberto Alves De Souza

CPF: 521.704.708-91

Telefone: (11) 96557-0414

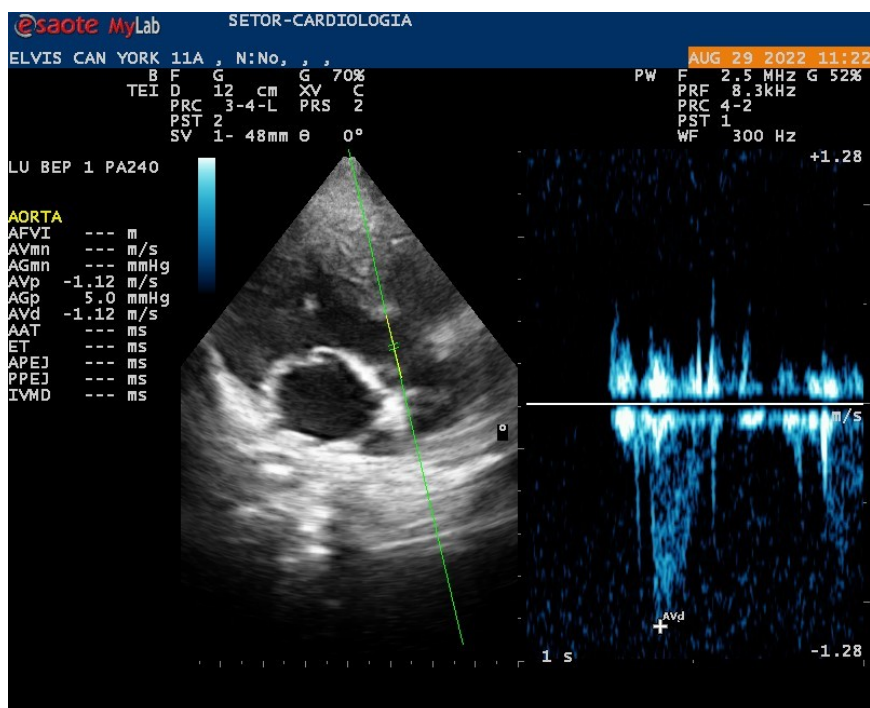
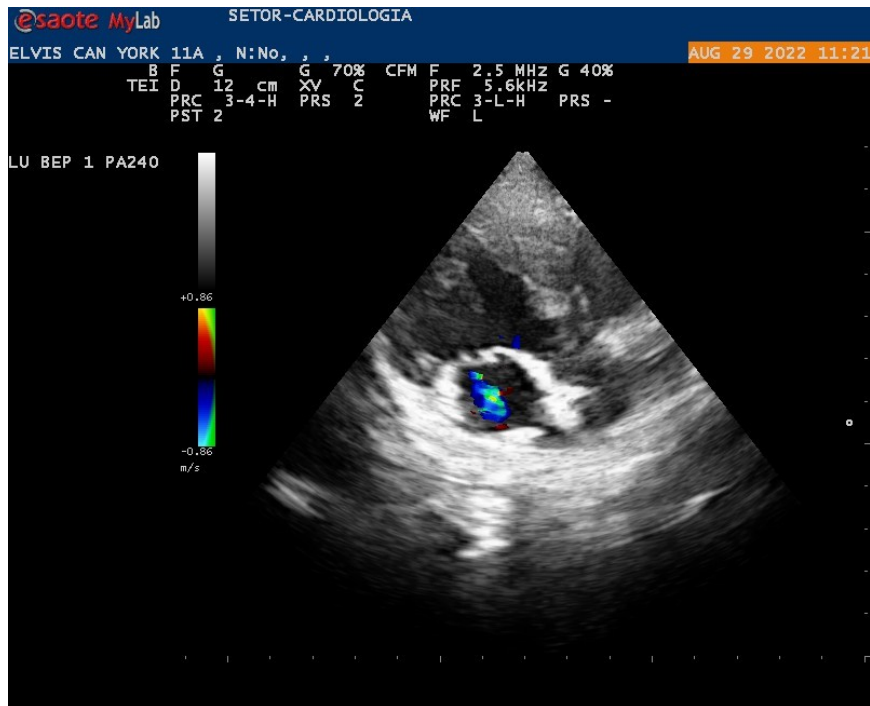
Endereço: Rua Rock Estrela Nro: 538 Conjunto Habitacional Águia de - São Paulo-SP

Requisitante: Aline F. Oliveira CRMV-SP 31767

Clínica: Anclivepa - Prefeitura

Endereço: Professor Carlos Zagotis Nro: 3 TATUAPÉ - SÃO PAULO-

Ecodopplercardiograma



Nº OS: 110922

Animal: Elvis

Data: 29/08/2022

Espécie: Canina

Raça: Yorkshire

Sexo: Macho

Dt. Nasc.: 13/09/2010

11a 11m 16d

Proprietário: Gilberto Alves De Souza

CPF: 521.704.708-91

Telefone: (11) 96557-0414

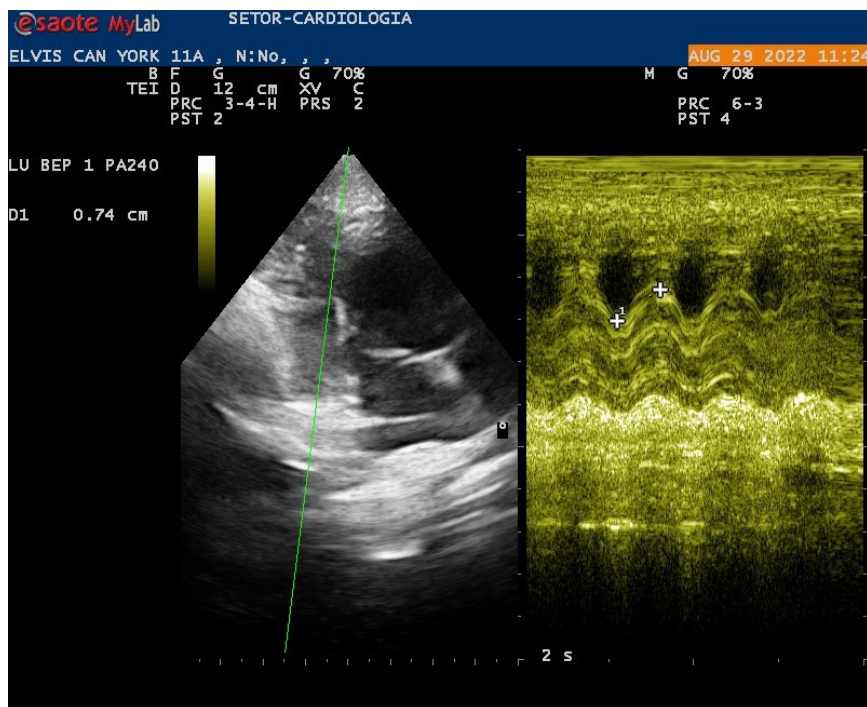
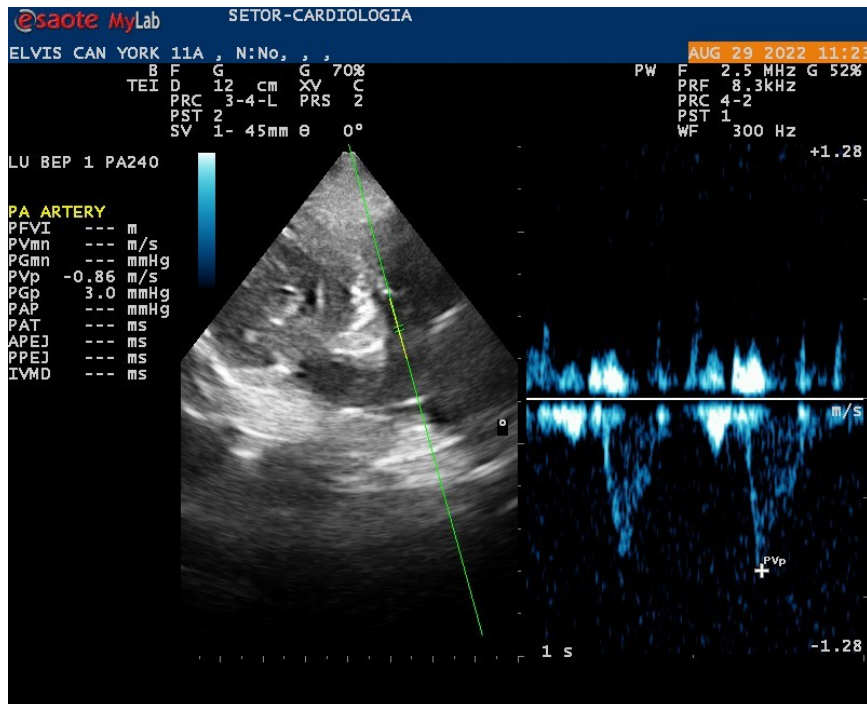
Endereço: Rua Rock Estrela Nro: 538 Conjunto Habitacional Águia de - São Paulo-SP

Requisitante: Aline F. Oliveira CRMV-SP 31767

Clínica: Anclivepa - Prefeitura

Endereço: Professor Carlos Zagotis Nro: 3 TATUAPÉ - SÃO PAULO-

Ecodopplercardiograma



Nº OS: 110922

Animal: Elvis

Data: 29/08/2022

Espécie: Canina

Raça: Yorkshire

Sexo: Macho

Dt. Nasc.: 13/09/2010

11a 11m 16d

Proprietário: Gilberto Alves De Souza

CPF: 521.704.708-91

Telephone: (11) 96557-0414

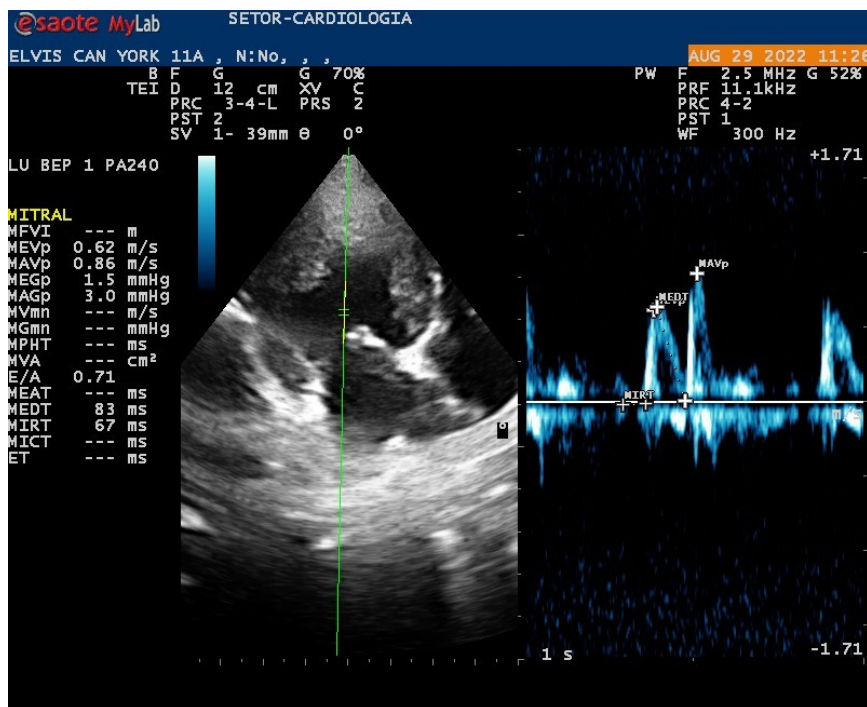
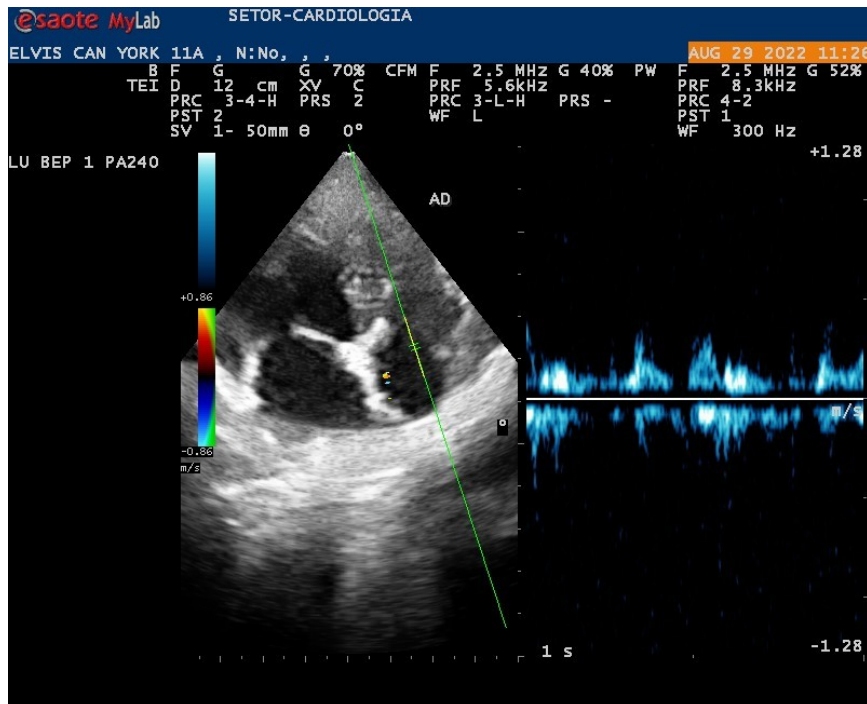
Endereço: Rua Rock Estrela Nro: 538 Conjunto Habitacional Águia de - São Paulo-SP

Requisitante: Aline F. Oliveira CRMV-SP 31767

Clínica: Anclivepa - Prefeitura

Endereço: Professor Carlos Zagotis Nro: 3 TATUAPÉ - SÃO PAULO-

Ecodopplercardiograma



Nº OS: 110922

Animal: Elvis

Data: 29/08/2022

Espécie: Canina

Raça: Yorkshire

Sexo: Macho

Dt. Nasc.: 13/09/2010

11a 11m 16d

Proprietário: Gilberto Alves De Souza

CPF: 521.704.708-91

Telefone: (11) 96557-0414

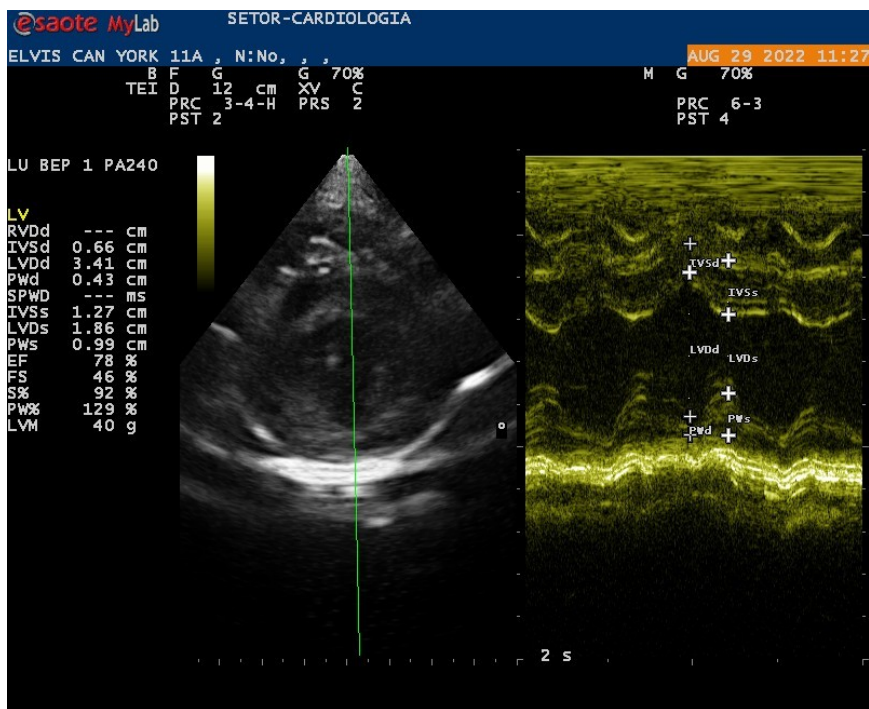
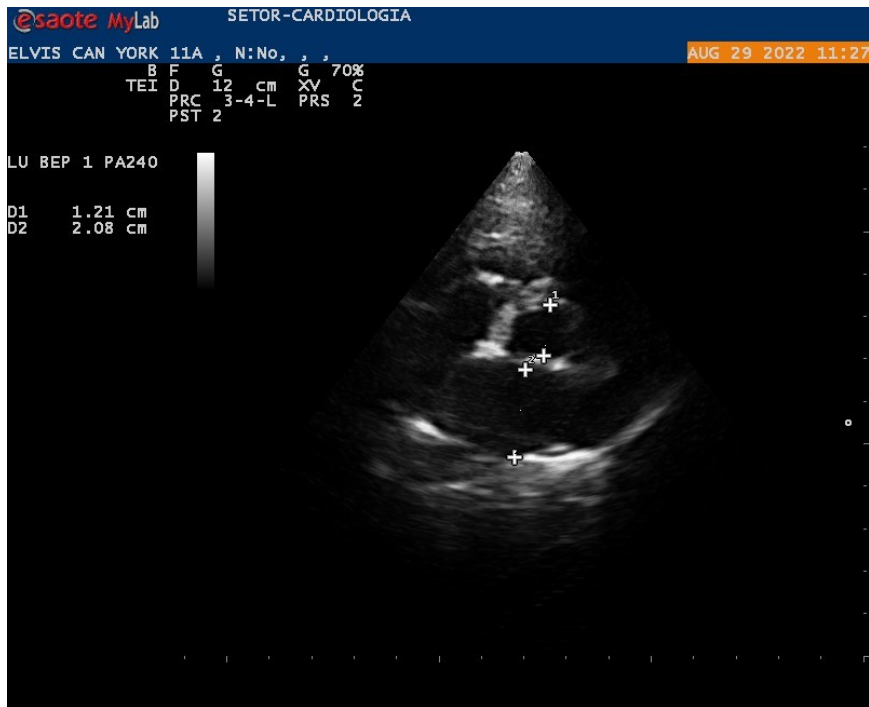
Endereço: Rua Rock Estrela Nro: 538 Conjunto Habitacional Águia de - São Paulo-SP

Requisitante: Aline F. Oliveira CRMV-SP 31767

Clínica: Anclivepa - Prefeitura

Endereço: Professor Carlos Zagotis Nro: 3 TATUAPÉ - SÃO PAULO-

Ecodopplercardiograma



Nº OS: 110922

Animal: Elvis

Data: 29/08/2022

Espécie: Canina

Raça: Yorkshire

Sexo: Macho

Dt. Nasc.: 13/09/2010

11a 11m 16d

Proprietário: Gilberto Alves De Souza

CPF: 521.704.708-91

Telephone: (11) 96557-0414

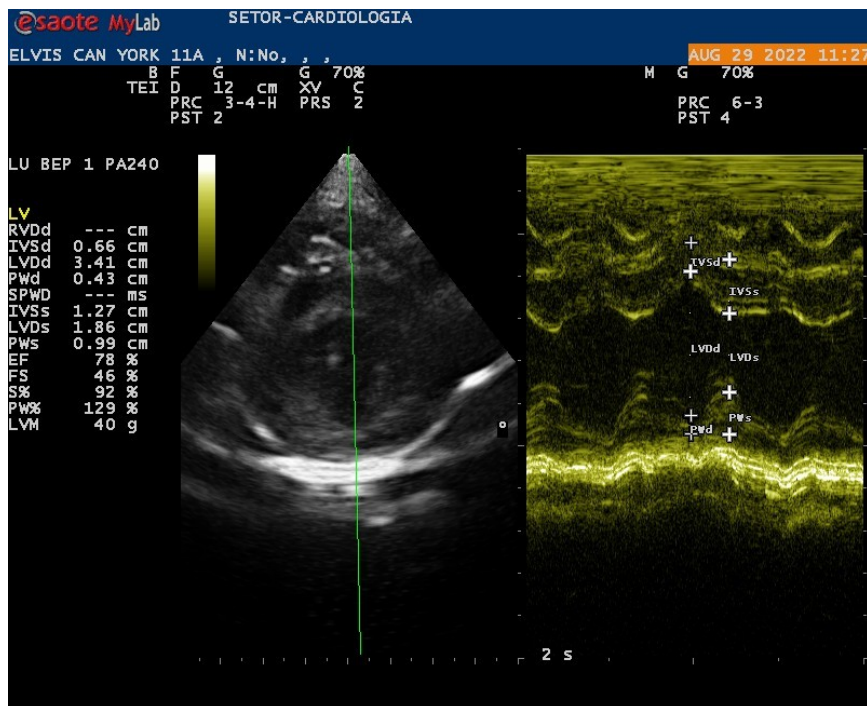
Endereço: Rua Rock Estrela Nro: 538 Conjunto Habitacional Águia de - São Paulo-SP

Requisitante: Aline F. Oliveira CRMV-SP 31767

Clinica: Anclivepa - Prefeitura

Endereço: Professor Carlos Zagotis Nro: 3 TATUAPÉ - SÃO PAULO-

Ecodopplercardiograma



Assinado eletronicamente por:

LUIZ EDUARDO FONSECA CORREA - CRMV-SP 23158