



HOSPITAL VETERINÁRIO DA ANCLIVEPA-SP

DATA: 30/03/2023

PACIENTE: MEL/ LUCIANA (521583)

RELATÓRIO ULTRASONOGRÁFICO

Bexiga: em topografia habitual, com distensão moderada por conteúdo anecoico, paredes normoespessas, estratificação mantida, uretra caudal preservada.

Rins e Ureteres: RD 4,90cm / RE 5,40cm, contornos pouco definidos, parênquima grosseiro hiperecoico, sistema pielocalicial pouco definido, ausência de mineralização. Ureteres não caracterizados.

Baço: em topografia habitual, contornos definidos, dimensões mantidas (1,50cm), parênquima homogêneo e normoeecóico, vasos preservados.

Fígado: em topografia habitual, lobos hepáticos com parênquima grosseiro heterogêneo com superfície irregular, bordos arredondados, regulares. Vasos preservados. Ductos intra-hepáticos não caracterizados.

Vesícula biliar com repleção adequada preenchida por conteúdo anecoico com discreto acúmulo de sedimento ecogênico, paredes normoespessas e regulares. Ducto biliar não caracterizado.

Estômago: em topografia habitual, distendido por moderada a grande quantidade de conteúdo alimentar, paredes normoespessas e regulares, estratificação e motilidade mantida. **Piloro** não caracterizado.

Pâncreas: não caracterizado.

Alças Intestinais: segmentos intestinais duodenais e jejunais com excesso de conteúdo gasoso e segmentos de colón com excesso de conteúdo fecal.

Observações:

Ausência de líquido livre

Linfonodos não caracterizados.

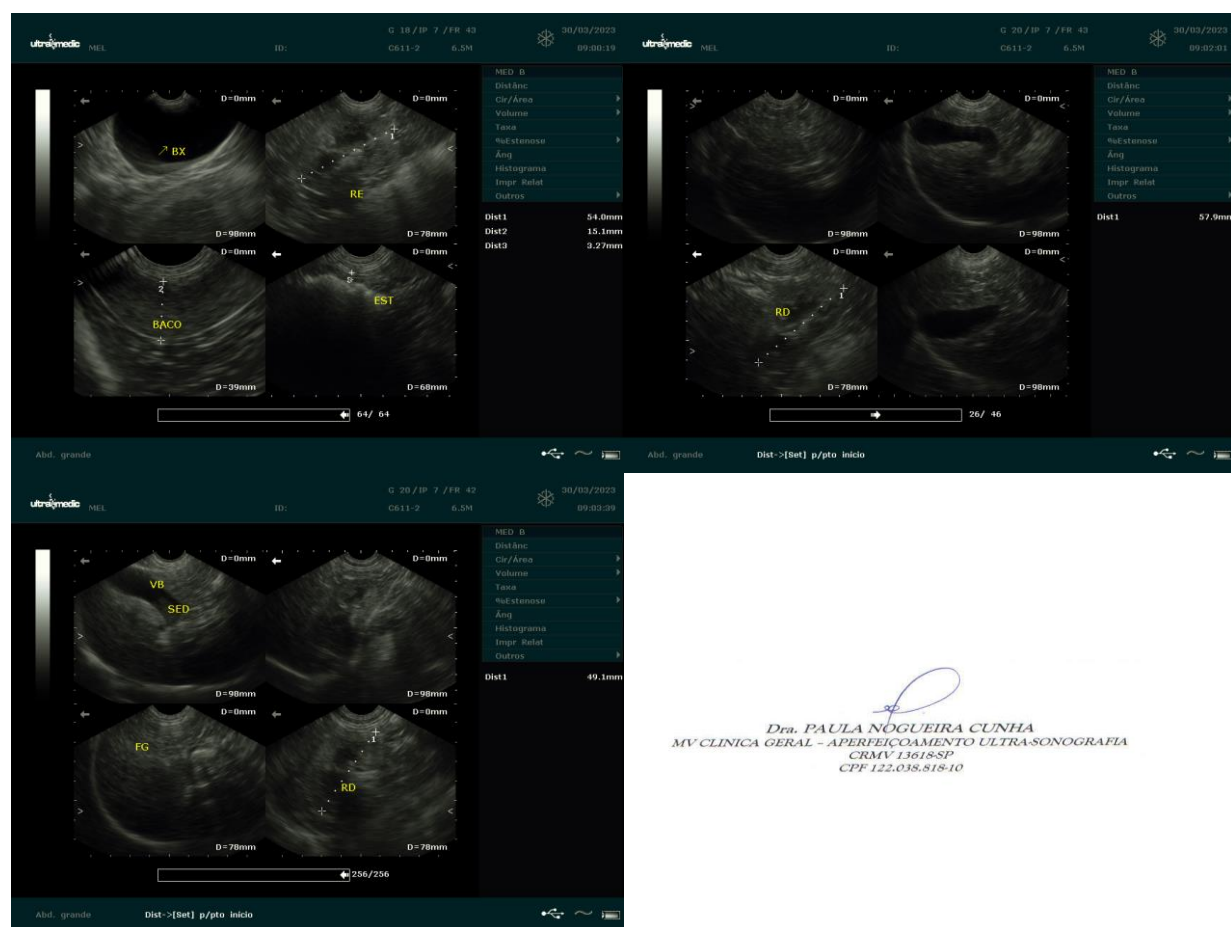

Dra. PAULA NOGUEIRA CUNHA
MV CLINICA GERAL - APERFEIÇOAMENTO ULTRA-SONOGRAFIA
CRMV 13618-SP
CPF 122.038.818-10

IMPRESSÃO SONOGRÁFICA:

Hepatopatia crônica – infiltração adiposa?? Fibrose?? Lama biliar leve

Rins com aspecto infiltrativo difuso ou senil - indicado avaliação da função renal.

Indicado novo exame de ultrassom em condições de jejum alimentar de 12hs com ingestão somente de água a vontade.



Dra. PAULA NOGUEIRA CUNHA
 MV CLINICA GERAL - APERFEIÇOAMENTO ULTRA-SONOGRAFIA
 CRMV 13618-SP
 CPF 122.038.818-10