



HOSPITAL VETERINÁRIO DA ANCLIVEPA-SP

DATA: 06/03/2023

PACIENTE: PRINCESA / LUANA (519118)

RELATÓRIO ULTRASONOGRÁFICO

Bexiga: moderada distensão, conteúdo anecoico sem debris sem sedimentos, paredes finas e regulares, estratificação mantida, trígono mantido. Uretra caudal preservada sem dilatação sem sinais de obstrução.

Rins e Ureteres: dimensões preservadas. Contornos definidos, parênquima homogêneo normoecóico, distinção e proporção cortico medular preservada. Sistema pielocalicial preservado. Ureteres não caracterizados.

Baço: em topografia habitual com tamanho preservado, margens regulares, parênquima homogêneo normoecóico, superfície lisa e regular. Vasos preservados.

Fígado: parênquima homogêneo normoecóico, dimensões preservadas, margens finas e regulares. Diafragma mantido. Veia cava caudal preservada. **Vesícula biliar:** distendida por conteúdo anecoico sem sedimentos. Ducto cístico não caracterizado.

Estômago: pouco distendido por conteúdo gasoso, paredes normoespessas regulares com estratificação e motilidade mantida. **Pâncreas:** não caracterizado. **Alças Intestinais:** segmentos intestinais passíveis de avaliação com parâmetros preservados.

Útero: Tanto direito quanto esquerdo se apresentam extremamente distendidos por fetos em fase de desorganização orgânica e em fase de putrefação com produção de gás o que dificultou a varredura em planos profundos.

Ovários não caracterizados.

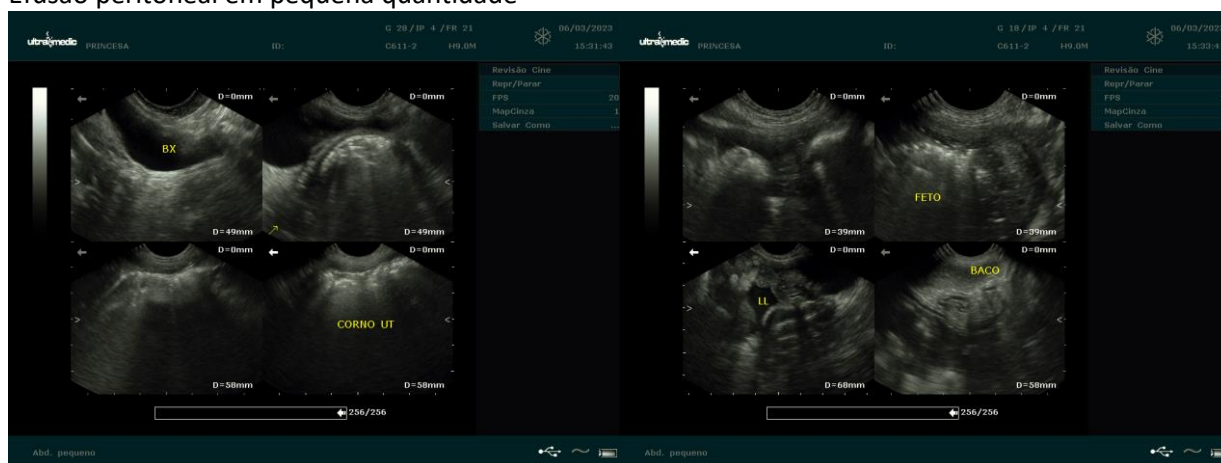
Observações:

Presença de pequena quantidade de líquido livre.


Dra. PAULA NOGUEIRA CUNHA
MV CLINICA GERAL - APERFEIÇOAMENTO ULTRASONOGRAFIA
CRMV 13618-SP
CPF 122.038.818-10

IMPRESSÃO SONOGRÁFICA:

Útero com fetos em fase de putrefação com fetos enfisematosos e com desorganização orgânica.
Efusão peritoneal em pequena quantidade




Dra. PAULA NOGUEIRA CUNHA
MV CLINICA GERAL - APERFEIÇOAMENTO ULTRA-SONOGRAFIA
CRMV 13618-SP
CPF 122.038.818-10


Dra. PAULA NOGUEIRA CUNHA
MV CLINICA GERAL - APERFEIÇOAMENTO ULTRA-SONOGRAFIA
CRMV 13618-SP
CPF 122.038.818-10