

Hospital Veterinário Faculdade Anclivepa

rua bom sucesso 733 Carlos Prates

Eletrocardiograma

Identificação

Identificação: 2023_04_04__10_47	Data: 04/04/2023 10:47:35	Peso: 2,6 kg
Paciente: Nutella	Idade: 3 anos e 0 mês	Sexo: Fêmea
Espécie: Cão	Raça: Pinscher Miniatura	
Proprietário: Leandro Machado Ribeiro Nunes	Solicitante: Carina R da Vieira	

Parâmetros Observados


FC Média: 184 bpm	Amplitude de R: 1.06 mV	Duração de T: 56 ms
Amplitude de P: 0.32 mV	Amplitude de S: -0.13 mV	Desnível de ST: -0.16 mV
Duração de P: 44 ms	Duração de QRS: 56 ms	Eixo QRS: 53.08 °
Intervalo PR: 70 ms	Intervalo QT: 172 ms	Eixo P: 61.89 °
Amplitude de Q: -0.13 mV	Amplitude de T: 0.31 mV	

Comentários

Paciente muito agitada e estressada durante todo o exame, com respiração muito ofegante o que deixou o traçado com muita interferência.

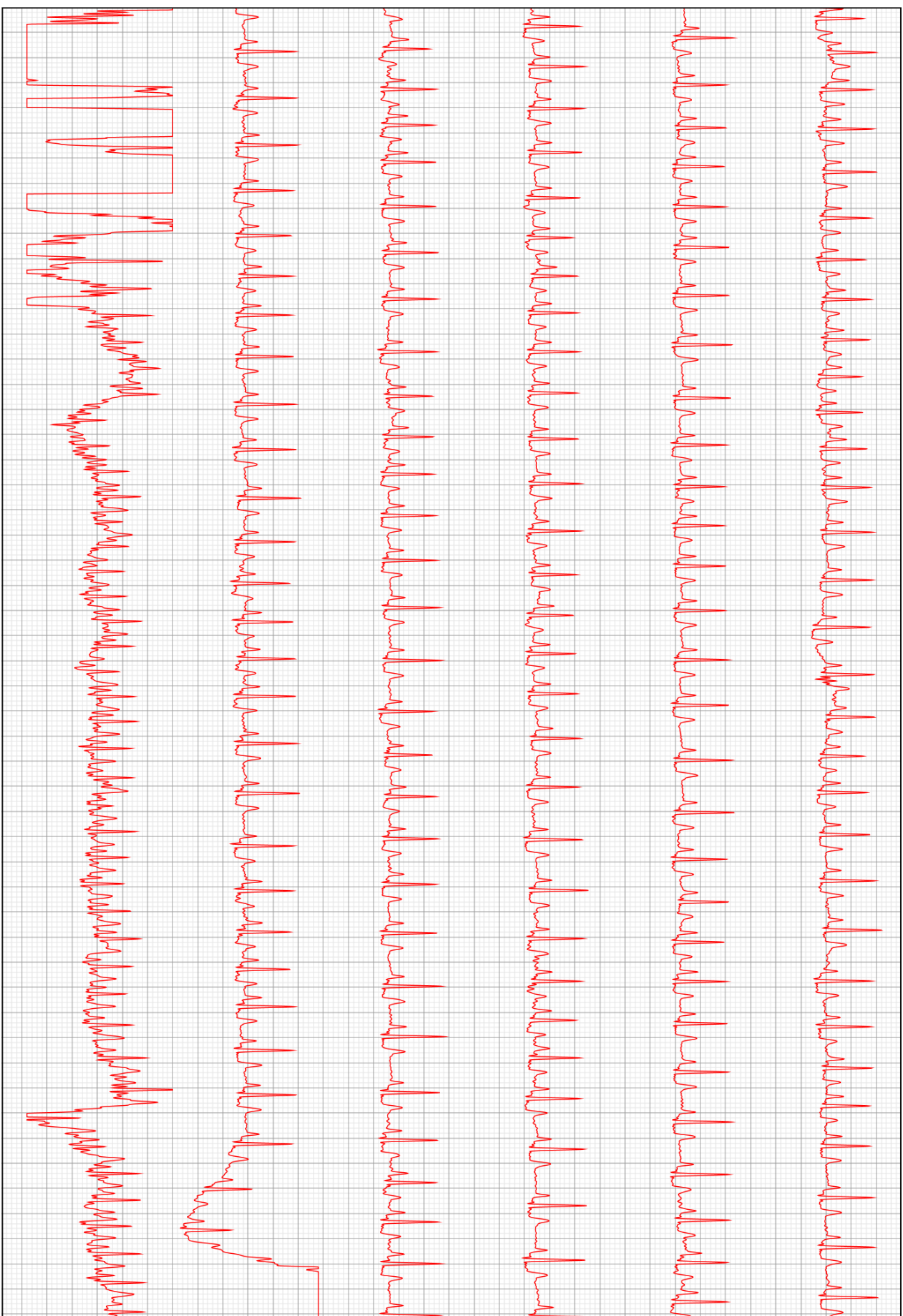
Conclusões

Taquicardia sinusal com FC média de 184 bpm com presença de marcapasso migratório (fisiológico na espécie).
Traçado sugestivo de sobrecarga de átrio esquerdo (P mitrale)
Onda T com amplitude maior que 25% da onda R e infradesnível do segmento ST, que sugere hipóxia do miocárdio e/ou distúrbio hidroeletrolítico.
Considerar, a critério clínico, avaliação morfológica cardiopulmonar (ecodopplercardiograma e radiografia torácica).
Risco cardiovascular eletrocardiográfico baixo a moderado
O resultado deste exame deve ser confrontado com os achados clínicos e laboratoriais obtidos



Amanda Ladislao Antonio
CRMV: 16174 MG

Assinado eletronicamente por:



D2

