



# HOSPITAL VETERINÁRIO DA ANCLIVEPA-SP

DATA: 03/02/2023

PACIENTE: MAX / LUIZ (509641)

## RELATÓRIO ULTRASONOGRÁFICO

**Bexiga:** distensão moderada sem debris, paredes finas e delgadas, uretra caudal mantida.

**Rins e Ureteres:** RD 4,82cm / RE 5,12cm, em topografia habitual, parênquima homogêneo normoecóico, contornos regulares, distinção e proporção cortico medular, sistema pielocalicial evidente preservado. Ausência de mineralizações. Ureteres não caracterizados.

**Baço:** em topografia habitual, contornos definidos, dimensões preservadas (1,0cm), parênquima homogêneo normoecóico, vasos preservados.

**Fígado:** Em topografia habitual, lobos hepáticos com parênquima homogêneo normoecóico, bordos afilados, regulares. Vasos preservados. Ductos intra-hepáticos não caracterizados. Vesícula biliar: com pequena repleção preenchida por conteúdo anecoico. Paredes normoespessas, regulares. Ducto biliar não caracterizado.

**Estômago:** acentuadamente distendido por conteúdo líquido, paredes normoespessas regulares, hipomotilidade. Píloro não caracterizado. **Pâncreas:** não caracterizado.

**Alças Intestinais:** segmentos intestinais com dilatação moderada do lúmen por conteúdo anecoico, paredes levemente espessadas, hipomotilidade generalizada.

### Observações:

Ausência de líquido livre

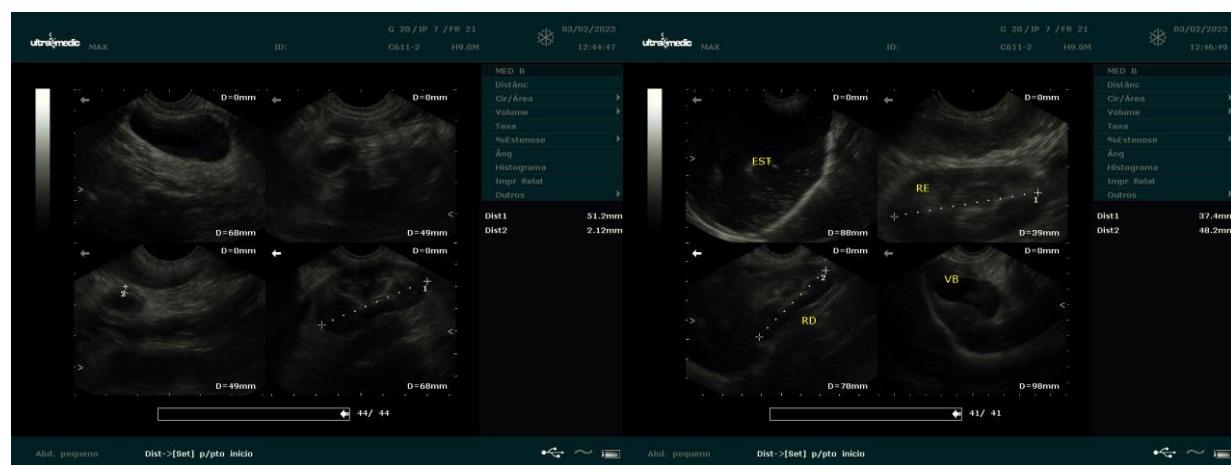
Linfonodos não caracterizados.

  
Dra. PAULA NOGUEIRA CUNHA  
MV CLINICA GERAL - APERFEIÇOAMENTO ULTRA-SONOGRAFIA  
CRMV 13618SP  
CPF 122.038.818-10

## IMPRESSÃO ULTRASSONOGRÁFICA:

Gastropatia – dilatação acentuada por conteúdo líquido

Enteropatia generalizada – hipomotilidade e acúmulo de conteúdo anecoico em lúmen.



*Dra. PAULA NOGUEIRA CUNHA*  
 MV CLINICA GERAL - APERFEIÇOAMENTO ULTRA-SONOGRAFIA  
 CRMV 13618-SP  
 CPF 122.038.818-10