



# HOSPITAL VETERINÁRIO DA ANCLIVEPA-SP

DATA: 27/01/2023

PACIENTE: MEL/ LICIANA (507142)

## RELATÓRIO ULTRASONOGRÁFICO

**Bexiga:** em topografia habitual, distensão acentuada, conteúdo anecoico sem debris, paredes preservadas uretra caudal mantida.

**Rins e Ureteres:** dimensões aumentadas (RD 5,55cm / RE 4,87cm), com contornos pouco definidos, parênquima grosseiro hiperecoico, leve perda da distinção e da proporção cortico medular, sistema pielocalicial mantido. Ausência de mineralizações.

**Baço:** em topografia habitual, com leve aumento das dimensões (1,49cm), parênquima homogêneo normoecóico, vasos preservados.

**Fígado:** Topografia habitual, lobos hepáticos com aumento de volume, parênquima heterogêneo superfície irregular com múltiplos nódulos (1,80cm x 1,70cm) hiperecócicos dispersos pelo parênquima, em lobo medial esquerdo há lesão anecoica com margens definidas mensurada em torno de 1,50cm x 1,3cm. Diafragma preservado. Vasos preservados. Ductos intra-hepáticos não caracterizados. **Vesícula biliar:** repleção adequada, preenchida por conteúdo anecoico sem sedimentos, paredes normoespessas regulares. Ducto biliar não caracterizado.

**Estômago:** Topografia habitual, distendido por conteúdo padrão líquido / mucoide, paredes severamente espessadas regulares, perda da estratificação, motilidade mantida. Píloro não caracterizado. **Pâncreas:** parênquima hiperecócico grosseiro, aumento de suas dimensões 2,35cm, há grande reatividade do mesentério adjacente.

**Alças Intestinais:** segmentos intestinais passíveis de avaliação sem conteúdo luminal, paredes normoespessas, motilidade mantida.

**Útero:** cornos uterinos não caracterizados.

**Ovários:** esquerdo não caracterizado. Direito com área cística mensurada em torno de 1,27cm

### Observações:

Presença de efusão de alta densidade em região caudal de abdômen.

Linfonodos gástricos, esplênicos e hepáticos reativos.

  
Dra. PAULA NOGUEIRA CUNHA  
MV CLÍNICA GERAL - APERFEIÇOAMENTO ULTRA-SONOGRAFIA  
CRMV 13618-SP  
CPF 122.038.818-10

## IMPRESSÃO ULTRASSONOGRÁFICA:

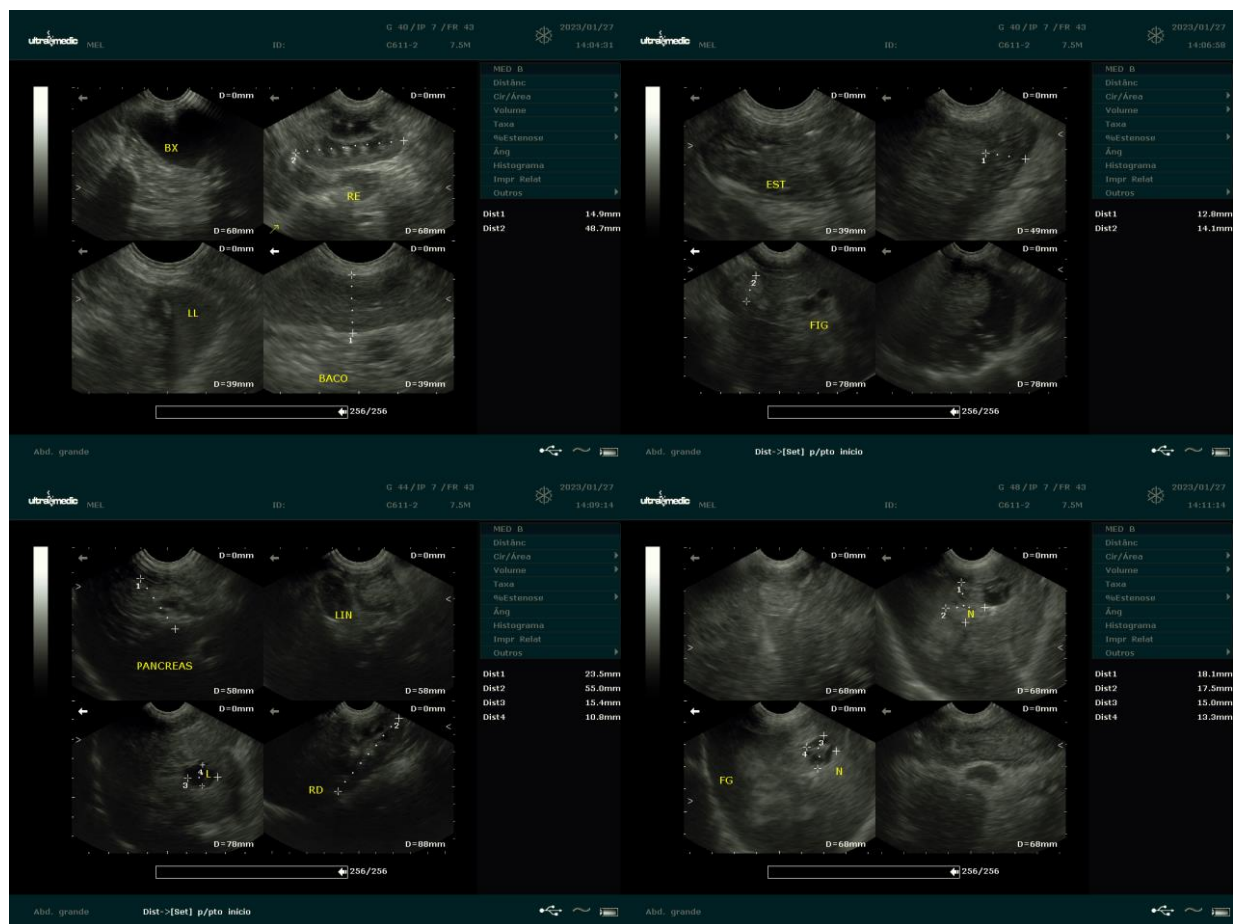
Hepatopatia crônica degenerativa associada a múltiplos nódulos hiperecóticos – infiltração neoplásica ou áreas de fibrose dispersas pelo parênquima.

Pancreatite crônica – considerar neoplasia infiltrativa e peritonite focal.

Gastrite severa considerar neoplasia de parede.

Linfoadenomegalia hepática, esplênica e gástrica.

Presença de pequena coleção hipocóica de próximo de bexiga.



*Dra. PAULA NOGUEIRA CUNHA*  
MV CLÍNICA GERAL - APERFEIÇOAMENTO ULTRA-SONOGRAFIA  
CRMV 13618-SP  
CPF 122.038.818-10