



HOSPITAL VETERINÁRIO DA ANCLIVEPA-SP

DATA: 08/02/2023

PACIENTE: NILU / LAERCIO (499233)

RELATÓRIO ULTRASSONOGRÁFICO

Bexiga: com distensão moderada, conteúdo anecoico, sem debris, presença de pequena estrutura hiperecoico em parede dorsal, paredes normoespessas regular, uretra caudal preservada, sem sinais de obstrução.

Rins e Ureteres: RD 4,53cm / RE 4,34cm. Contornos definidos, parênquima homogêneo normoecóico, boa distinção cortico medular e boa proporção cortico medular, sistema pielocalicial caracterizado com parâmetros preservados, ausência de mineralizações. Ureteres não caracterizados.

Baço: dimensões levemente aumentadas (1,6cm), contornos definidos, capsulas preservadas, parênquima homogêneo normoecóico, vasos preservados.

Fígado: em topografia habitual, lobos hepáticos com volume mantido, parênquima homogêneo normoecóico margens afiladas. Vasos preservados. Ductos intra-hepáticos não caracterizados. Vesícula biliar com repleção moderada, conteúdo ecogênico denso que ocupa quase todo o lúmen com pouca mobilidade, paredes normoespessas regulares. Ducto biliar não caracterizado.

Estômago: em topografia habitual, leve distensão por conteúdo luminal gasoso, paredes normoespessas, estratificação e motilidade mantidos. Píloro não caracterizado.

Pâncreas: não caracterizado.

Alças Intestinais: segmentos intestinais com parâmetros ultrassonográficos preservados.

Adrenais: não caracterizadas

Próstata: parênquima homogêneo normoecóico, contornos definidos, dimensões preservadas (2,44cm x 2,14cm x 2,24cm)

Testículos: direito ectópico em região pré escrotal com parênquima heterógeno hipoecóico com dimensões aumentadas (3,23cm x 1,91cm) com perda da linha mediastinal. Esquerdo com parênquima homogêneo normoecóico com linha mediastinal preservada

OBSERVAÇÕES:

Ausência de líquido livre.

Linfonodos não caracterizados


Dra. PAULA NOGUEIRA CUNHA
MV CLINICA GERAL - APERFEIÇOAMENTO ULTRA-SONOGRAFIA
CRMV 136188SP
CPF 122.038.818-10

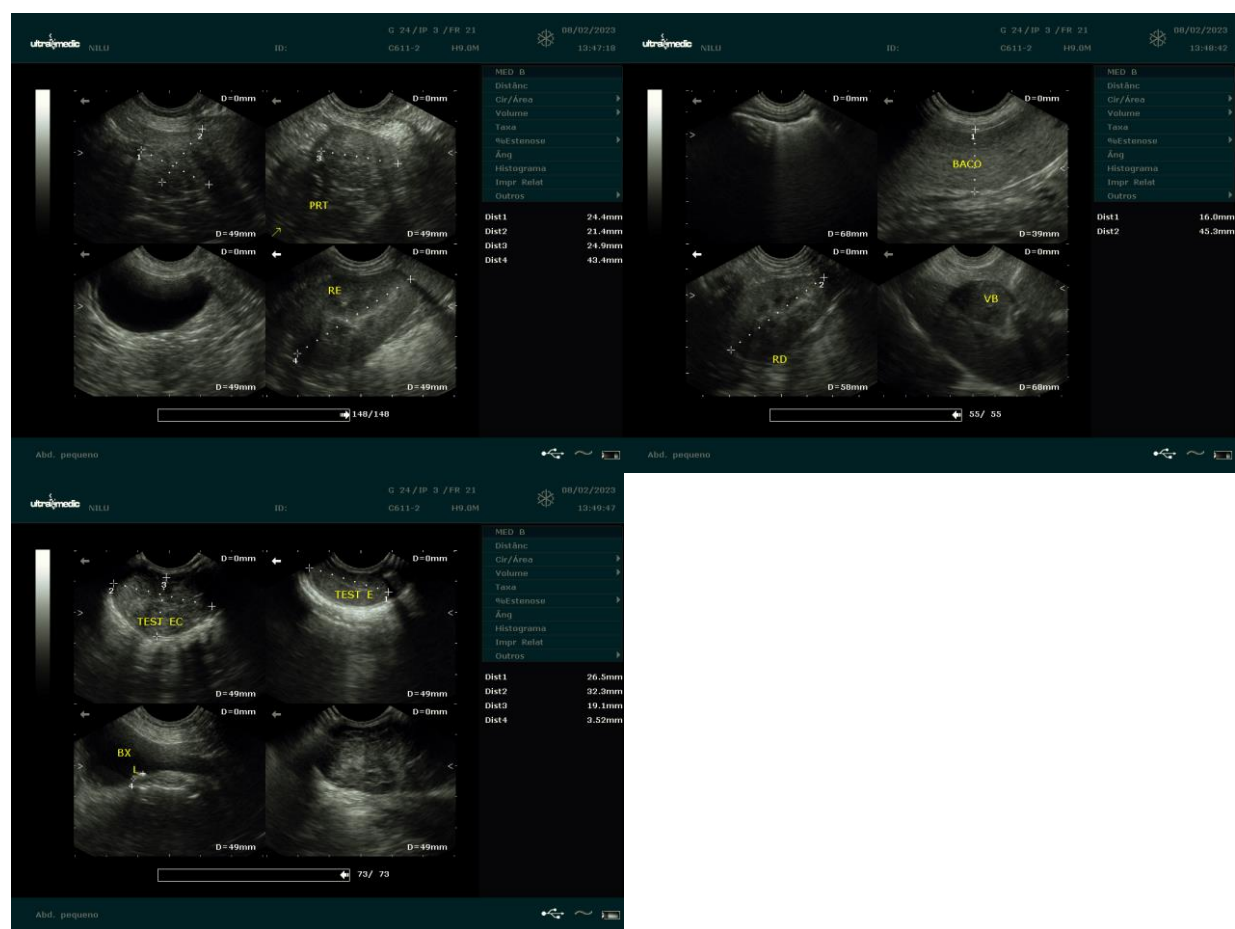
IMPRESSÃO ULTRASSONOGRÁFICA:

Testículo direito ectópico com alteração morfológica moderada a grave - considerar neoplasia.

Mucocele moderada a grave

Esplenomegalia

Micro litíase me bexiga sem sinais de obstrução



Dra. PAULA NOGUEIRA CUNHA
 MV CLINICA GERAL - APERFEIÇOAMENTO ULTRA-SONOGRAFIA
 CRMV 13618-SP
 CPF 122.038.818-10