



HOSPITAL VETERINÁRIO DA ANCLIVEPA-SP

DATA: 13/01/2023

PACIENTE: SAN /LAYS LA (498366)

RELATÓRIO ULTRASSONOGRÁFICO

Bexiga: em topografia habitual, com extrema distensão – volume em torno de 26ml, conteúdo anecoico com debris finos em suspensão, paredes normoespessas regulares, uretra caudal dilatada (0,47cm).

Rins e Ureteres: RE 4,06cm / RD 4,69cm. Rins com parênquima grosseiro hiperecoico, contornos definidos, rim direito com discreta alteração de sua proporção cortico medular – espessamento da cortical, sistema pielocalicial preservada, presença de micropontos de mineralização em junção cortico medular. Ureter não caracterizado.

Baço: em topografia habitual, dimensões preservadas, parênquima homogêneo normoecóico, presença aumento de volume intrínseco na região cefálica, vasos preservados.

Fígado: lobos hepáticos com volume mantido, parênquima homogêneo normoecóico, bordos afilados regulares. Diafragma mantido. Grandes vasos preservados. **Vesícula biliar:** em topografia habitual com distensão pequena conteúdo anecoico, paredes normoespessas. Ductos intra-hepáticos não caracterizados. Ducto biliar comum não caracterizado.

Sistema gastrointestinal:

Estômago: em topografia habitual distendido por quantidade moderada de conteúdo gasoso. Motilidade, estratificação e paredes mantidas. Pâncreas: não caracterizado.

Alças Intestinais: segmentos intestinais com parâmetros ultrassonográficos preservados.

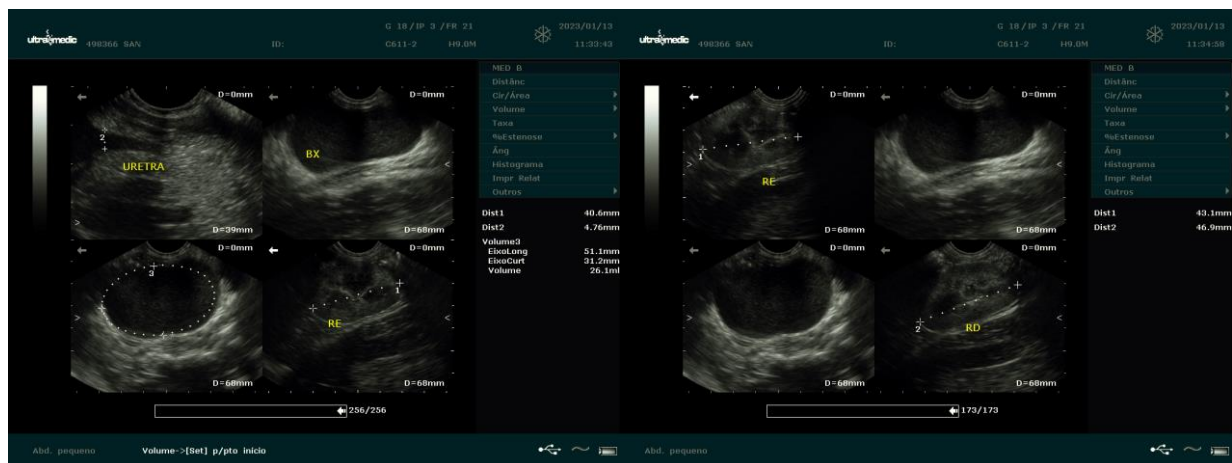
Observações:

Ausência de líquido livre.


Dra. PAULA NOGUEIRA CUNHA
MV CLINICA GERAL - APERFEIÇOAMENTO ULTRASSONOGRAFIA
CRMV 136188SP
CPF 122.038.818-10

IMPRESSÃO ULTRASSONOGRÁFICA:

Cistite e obstrução uretral moderada
Nefropatia unilateral direita.



Dra. PAULA NOGUEIRA CUNHA
MV CLINICA GERAL - APERFEIÇOAMENTO ULTRA-SONOGRAFIA
CRMV 13618-SP
CPF 122.038.818-10