



# HOSPITAL VETERINÁRIO DA ANCLIVEPA-SP

DATA: 13/01/2023

PACIENTE: BRIGITE /LOYSE (498361)

## RELATÓRIO ULTRASSONOGRÁFICO

**Bexiga:** em topografia habitual, com moderada distensão, conteúdo anecoico sem debris, paredes normoespessas regulares, uretra caudal mantida.

**Rins e Ureteres:** RE 3,3cm / RD 3,35cm. Rins com parênquima grosseiro hiperecoico, contornos pouco definidos, há perda acentuada da distinção e da proporção cortico medular - espessamento da cortical e diminuição da medular, sistema pielocalicial preservada, ausência de mineralização em recessos renais. Ureter não caracterizado.

**Baço:** em topografia habitual, dimensões aumentadas (1,38cm) parênquima homogêneo normoecóico, vasos preservados.

**Fígado:** lobos hepáticos com volume mantido, parênquima homogêneo normoecóico, bordos arredondados regulares. Diafragma mantido. Grandes vasos preservados. **Vesícula biliar:** em topografia habitual com distensão pequena, conteúdo anecoico sem sedimentos, paredes normoespessas. Ductos intra-hepáticos não caracterizados. Ducto biliar comum não caracterizado.

### Sistema gastrointestinal:

**Estômago:** em topografia habitual contraído sem conteúdo. Motilidade, estratificação mantidas, paredes normoespessas. Pâncreas: não caracterizado.

**Alças Intestinais:** segmentos intestinais com parâmetros ultrassonográficos preservados.

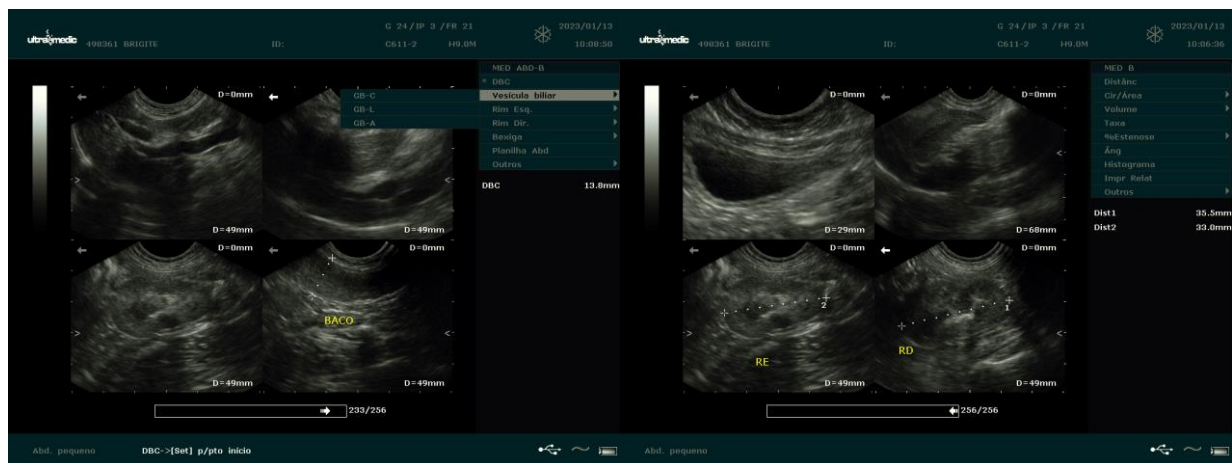
### Observações:

Ausência de líquido livre.

  
Dra. PAULA NOGUEIRA CUNHA  
MV CLINICA GERAL - APERFEIÇOAMENTO ULTRASSONOGRAFIA  
CRMV 136188SP  
CPF 122.038.818-10

## IMPRESSÃO ULTRASSONOGRÁFICA:

Alteração morfológica renal bilateral a esclarecer  
Esplenomegalia



*Dra. PAULA NOGUEIRA CUNHA*  
MV CLÍNICA GERAL - APERFEIÇOAMENTO ULTRA-SONOGRAFIA  
CRMV 13618-SP  
CPF 122.038.818-10