



# HOSPITAL VETERINÁRIO DA ANCLIVEPA-SP

DATA: 21/12/2022

PACIENTE: MEL / LUCAS (494222)

## RELATÓRIO ULTRASONOGRÁFICO

**Bexiga:** em topografia habitual, acentuadamente distendida, conteúdo anecoico sem debris, paredes normoespessas e regulares, uretra caudal mantida.

**Rins e Ureteres:** RD: 6,19cm / RE: 6,08cm, contornos definidos, parênquima homogêneo normoecóico, distinção e proporção cortico medular mantida, sistema pielocalicial preservado. Ausência de mineralizações ou litíases. Ureteres não caracterizados.

**Baço:** em topografia habitual, contornos definidos, dimensões mantidas (1,94cm), parênquima homogêneo normoecóico. Vasos preservados.

**Fígado:** Topografia habitual, lobos hepáticos com discreto aumento do volume, parênquima grosseiro tendendo a hiperecoico, bordos arredondados, regulares. Vasos preservados. Ductos intra-hepáticos não caracterizados. Vesícula biliar: repleção adequada, preenchida por conteúdo anecoico, paredes normoespessas regulares. Ducto biliar não caracterizado.

### Sistema gastrointestinal:

**Estômago:** Topografia habitual, contraído sem conteúdo, paredes normoespessas, estratificação mantida, motilidade mantida. Píloro não caracterizado.

**Pâncreas:** Não caracterizado.

**Alças Intestinais:** não foi possível avaliar os segmentos intestinais houve grande interferência por conteúdo gasoso, os pouco segmentos passíveis de avaliação apresentam parâmetros preservados.

### Observações:

Ausência de líquido livre

Linfonodos não caracterizados.

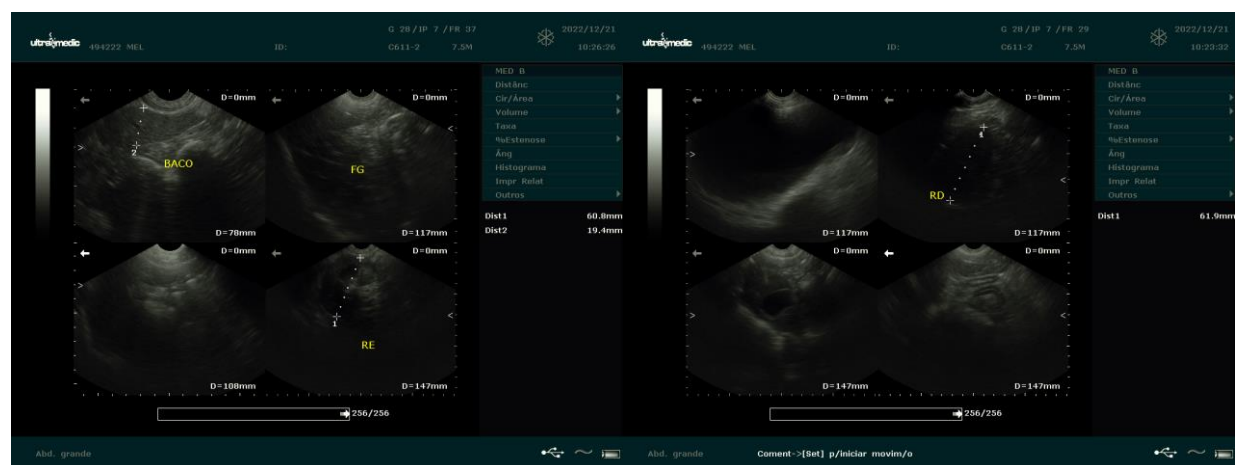
  
Dra. PAULA NOGUEIRA CUNHA  
MV CLINICA GERAL - APERFEIÇOAMENTO ULTRA-SONOGRAFIA  
CRMV 13618-SP  
CPF 122.038.818-10

## IMPRESSÃO SONOGRÁFICA:

Excesso de conteúdo gasoso prejudicando a varredura da região.

Bexiga com repleção acentuada.

Hepatopatia senil



  
Dra. PAULA NOGUEIRA CUNHA  
MV CLÍNICA GERAL - APERFEIÇOAMENTO ULTRA-SONOGRAFIA  
CRMV 13618-SP  
CPF 122.038.818-10