



HOSPITAL VETERINÁRIO DA ANCLIVEPA-SP

DATA: 16/12/2022

PACIENTE: BELINHA / LILIANA (492470)

RELATÓRIO ULTRASSONOGRÁFICO

Bexiga: em topografia habitual, distensão moderada, conteúdo anecoico sem debris, paredes normoespessas regulares, uretra caudal mantida.

Rins e Ureteres: RD 4,29cm / RE 3,81. Ambos com contornos definidos, parênquima homogêneo normoecóico, distinção e proporção cortico medular mantida. Sistema pielocalicial mantido. Ausência de mineralizações em recessos renais.

Baço: em topografia habitual, com dimensões aumentadas (1,60cm), parênquima homogêneo normoecóico, vasos preservados.

Fígado: Topografia habitual, lobos hepáticos com volume mantido, parênquima homogêneo normoecóico, bordos arredondados, regulares. Diafragma preservado. Vasos preservados.

Ductos intra-hepáticos não caracterizados. Vesícula biliar: repleção adequada, preenchida por conteúdo anecoico sem sedimentos, paredes normoespessas regulares. Ducto biliar não caracterizado.

Sistema gastrointestinal:

Estômago: Topografia habitual, distendido por conteúdo padrão gasoso, paredes normoespessas, estratificação mantida, motilidade mantida. Píloro não caracterizado.

Pâncreas: não caracterizado

Alças Intestinais: segmentos intestinais com parâmetros ultrassonográficos preservados.

Útero: aspecto tubular moderadamente distendido por conteúdo hipoeecóico denso de alta celularidade, paredes levemente espessadas e irregulares – diâmetro interno CNUTE 1,48cm e CNUVD 1,32cm

Ovários: não caracterizados.

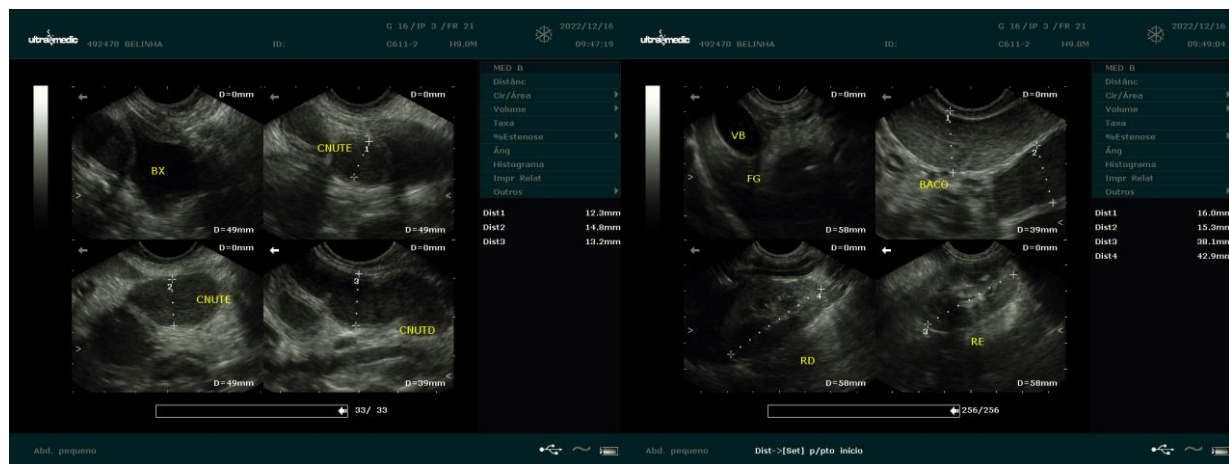
Observações:

Ausência de líquido livre.


Dra. PAULA NOGUEIRA CUNHA
MV CLINICA GERAL - APERFEIÇOAMENTO ULTRA-SONOGRAFIA
CRMV 13618-SP
CPF 122.038.818-10

IMPRESSÃO SONOGRÁFICA:

Cornos uterinos com imagens compatíveis com Piometra / Hemometra bilateral.



Dra. PAULA NOGUEIRA CUNHA
 MV CLINICA GERAL - APERFEIÇOAMENTO ULTRA-SONOGRAFIA
 CRMV 13618-SP
 CPF 122.038.818-10