



# HOSPITAL VETERINÁRIO DA ANCLIVEPA-SP

DATA: 30/01/2023

PACIENTE: MICKEY/ LUIZ (502310)

## RELATÓRIO ULTRASSONOGRÁFICO

**Bexiga:** em topografia habitual, distensão moderada, conteúdo anecoico sem debris, paredes preservadas uretra caudal mantida.

**Rins e Ureteres:** dimensões preservadas (RD 4,94cm / RE 4,99cm), contornos definidos, parênquima homogêneo normoecóico, perda da distinção e da proporção cortico medular, sistema pielocalicial mantido. Ausência de mineralizações.

**Baço:** em topografia habitual, com dimensões mantidas (2,23cm), parênquima homogêneo normoecóico, vasos preservados.

**Fígado:** Topografia habitual, lobos hepáticos com parênquima grosseiro tendendo a hiperecoico. Diafragma preservado. Vasos preservados. Ductos intra-hepáticos não caracterizados. **Vesícula biliar:** repleção adequada, preenchida por conteúdo anecoico com discreta quantidade de sedimentos ecogênico, paredes normoespessas regulares. Ducto biliar não caracterizado.

**Estômago:** distendido por conteúdo gasoso, paredes normoespessas (0,48cm), estratificação e motilidade mantida.

**Pâncreas:** não caracterizado.

**Alças Intestinais:** os segmentos intestinais passíveis de avaliação se encontram com parâmetros ultrassonográficos preservados. Há acúmulo de fezes em alguns segmentos e outros com conteúdo pastoso

**Próstata:** em região pélvica

**Testículos:** Orquiectomia

### Observações:

Ausência de líquido livre

Linfonodos não caracterizados.

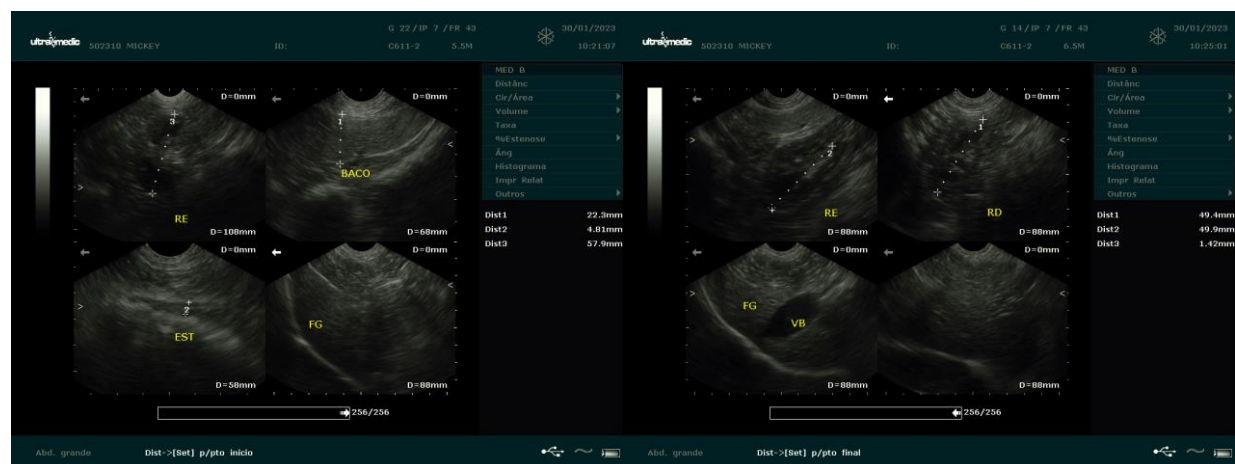
  
Dra. PAULA NOGUEIRA CUNHA  
MV CLINICA GERAL - APERFEIÇOAMENTO ULTRA-SONOGRAFIA  
CRMV 13618-SP  
CPF 122.038.818-10

## IMPRESSÃO ULTRASSONOGRÁFICA:

Leve alteração morfológica bilateral nos rins - a investigar funcionalidade.

Hepatopatia crônica – Infiltração adiposa leve ou processo de fibrose em curso.

Lama biliar leve.



*Dra. PAULA NOGUEIRA CUNHA*  
 MV CLINICA GERAL - APERFEIÇOAMENTO ULTRA-SONOGRAFIA  
 CRMV 13618-SP  
 CPF 122.038.818-10