



HOSPITAL VETERINÁRIO DA ANCLIVEPA-SP

DATA: 15/12/2022

PACIENTE: ELZA / LUIZA (492107)

RELATÓRIO ULTRASSONOGRÁFICO

Bexiga: em topografia habitual, distensão moderada, conteúdo anecoico sem debris, presença de micro litíase acumulada em parede dorsal, paredes preservadas, uretra caudal mantida.

Rins e Ureteres: RD 3,36cm / RE 3,35cm. Ambos com contornos definidos, parênquima homogêneo normoecóico, distinção e proporção cortico medular mantida. Sistema pielocalicial mantido. Ausência de mineralizações em recessos renais.

Baço: em topografia habitual, com dimensões mantidas (0,90cm), parênquima homogêneo normoecóico, vasos preservados.

Fígado: Topografia habitual, lobos hepáticos com volume mantido, parênquima homogêneo normoecóico, bordos arredondados, regulares. Diafragma preservado. Vasos preservados. Ductos intra-hepáticos não caracterizados. Vesícula biliar: repleção adequada, preenchida por conteúdo anecoico sem sedimentos, paredes normoespessas regulares. Ducto biliar não caracterizado.

Sistema gastrointestinal:

Estômago: Topografia habitual, distendido por conteúdo padrão alimentar, paredes normoespessas, estratificação mantida, motilidade mantida. Píloro não caracterizado.

Pâncreas: tanto ramo direito quanto esquerdo apresentam parênquima hiperecoico grosseiro hiperecoico, dimensões aumentadas (1,17cm a 1,20cm) há reatividade dos tecidos adjacentes.

Alças Intestinais: segmentos intestinais com parâmetros ultrassonográficos preservados.

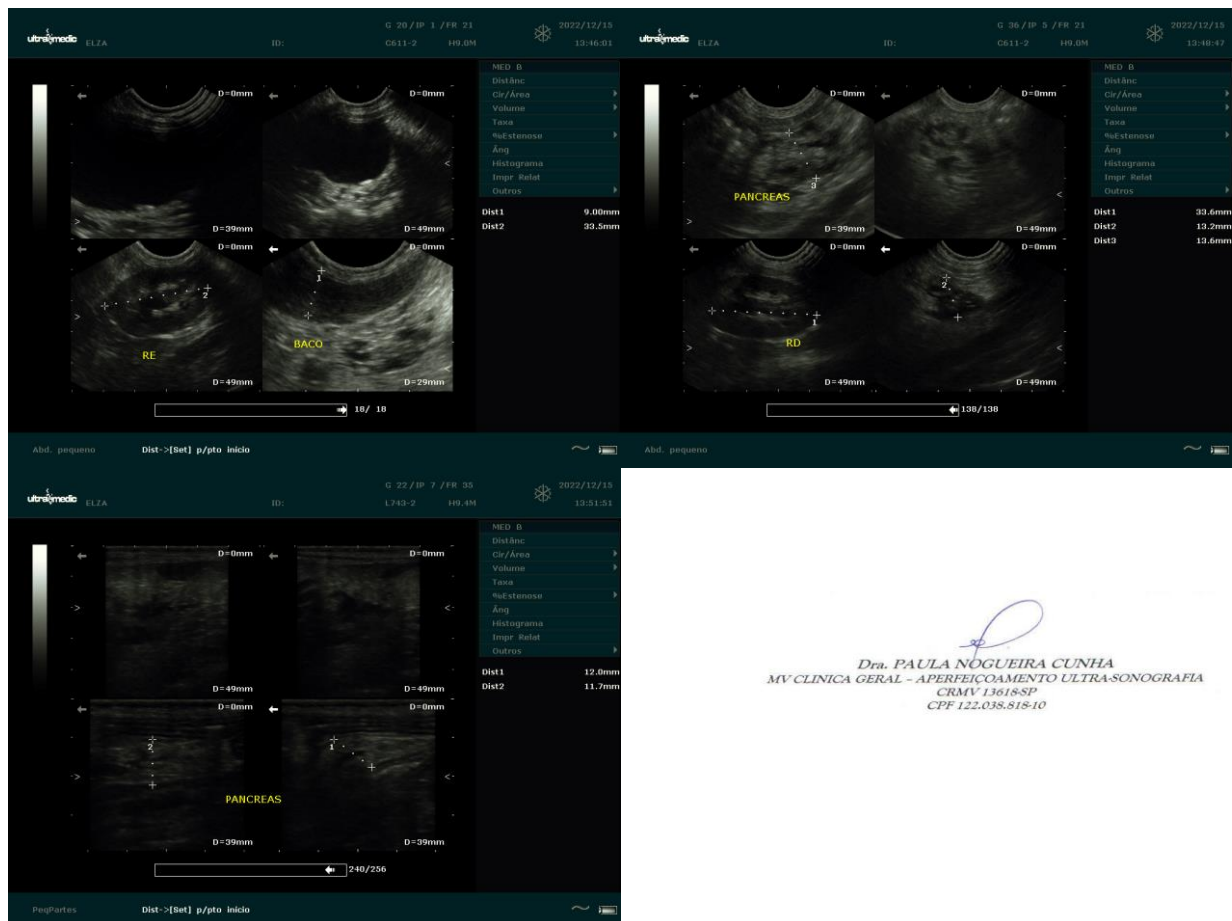
Observações:

Ausência de líquido livre.


Dra. PAULA NOGUEIRA CUNHA
MV CLINICA GERAL - APERFEIÇOAMENTO ULTRASSONOGRAFIA
CRMV 13618-SP
CPF 122.038.818-10

IMPRESSÃO SONOGRÁFICA:

Pancreatite e peritonite focal.



Dra. PAULA NOGUEIRA CUNHA
MV CLINICA GERAL - APERFEIÇOAMENTO ULTRA-SONOGRAFIA
CRMV 13618-SP
CPF 122.038.818-10