



# HOSPITAL VETERINÁRIO DA ANCLIVEPA-SP

DATA: 02/12/2022

PACIENTE: PICHU/ LUIZ (487763)

## **RELATÓRIO ULTRASONOGRÁFICO**

**Bexiga:** em topografia habitual, com leve distensão, conteúdo anecoico sem debris sem sedimentos, paredes normoespessas, regulares, uretra caudal mantida.

**Rins e Ureteres:** RE (3,92cm) / RD (4,22cm). Ambos com parênquima homogêneo hiperecoico, contornos definidos, leve perda da distinção e da proporção cortico medular, sistema pielocalicial mantido. Ureter preservado.

**Baço:** em topografia habitual com parênquima homogêneo normoecóico, dimensões mantidas, vasos preservados.

**Fígado:** lobos hepáticos com volume leve redução do volume, parênquima homogêneo normoecóico, bordos afilados, regulares. Diafragma mantido. Grandes vasos não caracterizados. Vesícula biliar: em topografia habitual distendida por conteúdo anecóico com grande quantidade de sedimentos ecogênicos, paredes normoespessas. Ductos intra-hepáticos não caracterizados. Ducto biliar comum não caracterizado.

### **Sistema gastrointestinal:**

**Estômago:** caracterizado com pequena distensão por conteúdo gasoso, motilidade e estratificação preservadas, paredes normoespessas. **Pâncreas:** não caracterizado.

**Alças Intestinais:** segmentos intestinais duodenais e jejunais preservadas. Colón com acúmulo de fezes densas produtoras de sombra acústica forte em vários locais.

**Próstata:** dimensões mantidas (2,45cm x 2,10cm x 2,48cm) contornos definidos, parênquima homogêneo tendendo a hiperecoico, uretra prostática mantida.

**Testículos:** em topografia habitual. Direito com parênquima homogêneo normoecóico, mediastino central preservado. Esquerdo com parênquima heterogêneo grosseiro tendendo a hipoeecóico perda da linha mediastinal.

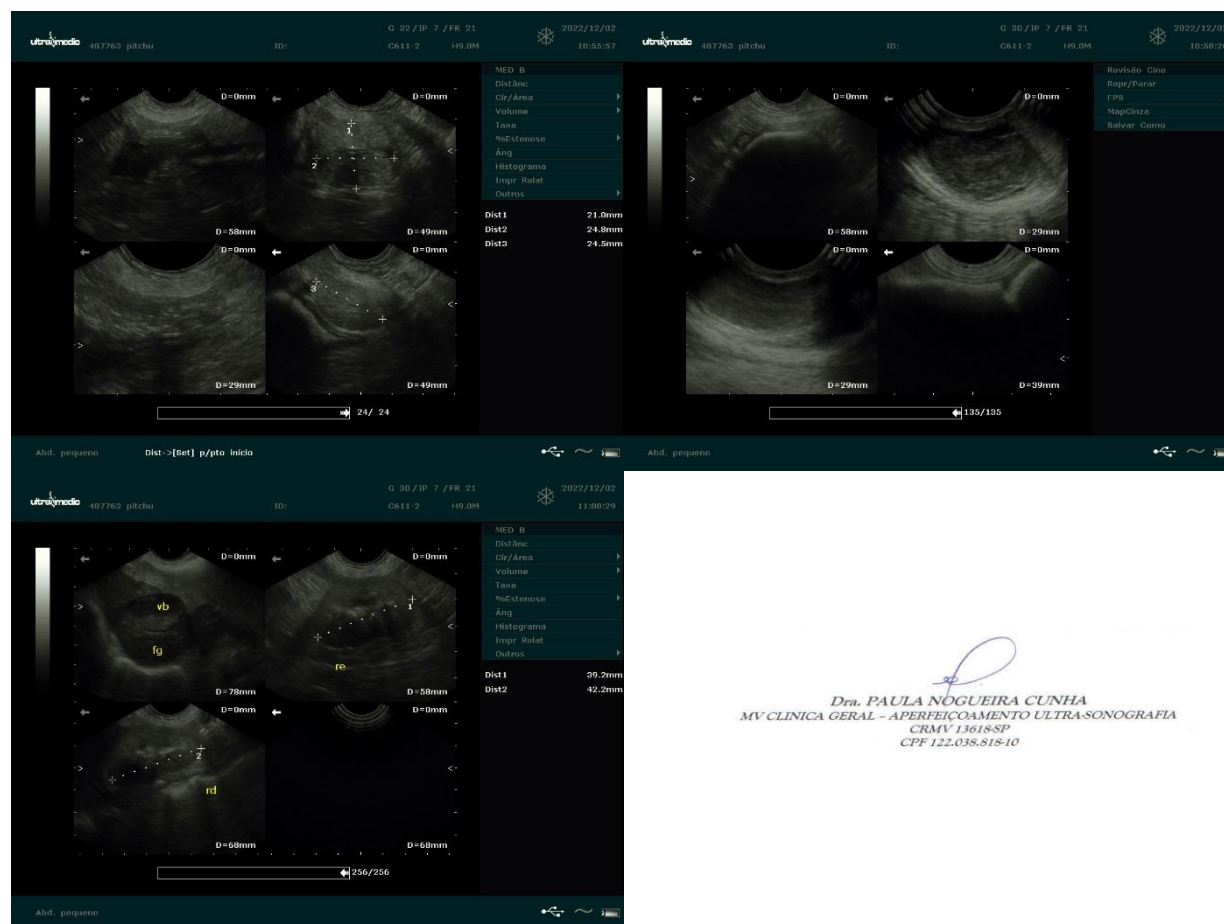
## IMPRESSÃO SONOGRÁFICA:

Alteração testicular esquerda – neoplasia infiltrativa difusa?

Rins com aspecto inflamamtorio cronico a investigar

Colon com acumuo de fezes sugestivo de fecaloma.

Lama biliar



*Dra. PAULA NOGUEIRA CUNHA*  
 MV CLINICA GERAL - APERFEIÇOAMENTO ULTRA-SONOGRAFIA  
 CRMV 13618-SP  
 CPF 122.038.818-10