



HOSPITAL VETERINÁRIO DA ANCLIVEPA-SP

DATA: 29/11/2022

PACIENTE: CHARLE / LETICIA (486749)

RELATÓRIO ULTRASONOGRÁFICO

Bexiga: em topografia habitual, distensão moderada, conteúdo anecoico com debris finos em suspensão e sedimentos hiperecóicos densos acumulados em parede dorsal, paredes com leve espessamento (0,40cm), regulares, uretra caudal com leve distensão e acúmulo de conteúdo hiperecoico granular em seu trajeto.

Rins e Ureteres: dimensões mantidas. RE (3,92cm) / RD (4,22cm) rim direito com parênquima homogêneo tendendo a hiperecoico com distinção cortico medular mantida e leve perda da proporção cortico medular – dilatação da medular com conteúdo hipoecóico. Sistema pielocalicial preservado. Ureter preservado. Rim esquerdo com parâmetros preservados.

Baço: em topografia habitual, dimensões mantidas (0,69cm). Parênquima homogêneo normoecóico. Presença de uma lesão focal hipoecóica em região de corpo esplênico mensurada em torno de 0,57cm x 0,58cm. Vasos preservados.

Fígado: lobos hepáticos preservados, homogêneo levemente hipoecoico, bordos regulares. Diafragma mantido. Grandes vasos preservados. **Vesícula biliar:** em topografia habitual distendida por conteúdo anecoico sem sedimentos, paredes normoespessas. Ductos intra-hepáticos não caracterizados. Ducto biliar comum não caracterizado.

Sistema gastrointestinal:

Estômago: em topografia habitual, distendido por conteúdo gasoso, paredes normoespessas, estratificação preservada, motilidade. Píloro não caracterizado.

Pâncreas: não caracterizado.

Alças Intestinais: segmentos intestinais com lúmen distendido por conteúdo gasoso em pequena quantidade, estratificação e motilidade mantida. Sem sinais de obstrução.

Observações:

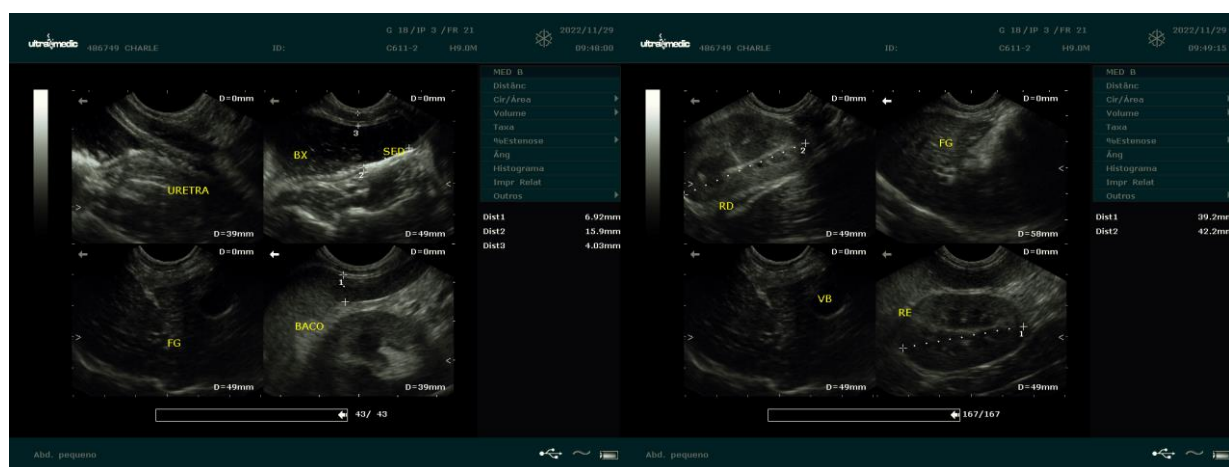
Ausência de líquido livre

Linfonodos mesentéricos reativos.


Dra. PAULA NOGUEIRA CUNHA
MV CLINICA GERAL - APERFEIÇOAMENTO ULTRA-SONOGRAFIA
CRMV 13618-SP
CPF 122.038.818-10

IMPRESSÃO SONOGRÁFICA:

Alteração morfológica de rim direito a investigar (glomerulonefrite / pielonefrite em fase inicial)
Cistite associada a grande quantidade de sedimento denso e hiperecoico em lúmen de bexiga e em uretra caudal – ainda não há sinais de obstrução
Leve congestão hepática – toxemia / inflamação aguda??



Dra. PAULA NOGUEIRA CUNHA
 MV CLINICA GERAL - APERFEIÇOAMENTO ULTRA-SONOGRAFIA
 CRMV 13618-SP
 CPF 122.038.818-10