

DATA: 21/11/2022

PACIENTE: RUBI / LAIS (484506)

## RELATÓRIO ULTRASSONOGRÁFICO

**Bexiga:** em topografia habitual, distensão adequada, conteúdo anecoico sem debris. Paredes delgadas normoespessas regulares, uretra caudal mantida. Sem sinais de obstrução.

**Rins e Ureteres:** em topografia habitual. Parênquima homogêneo normoecóico, contornos definidos, distinção e proporção cortico medular mantida, sistema pielocalicial preservado. Ausência de mineralizações. Ureter preservado.

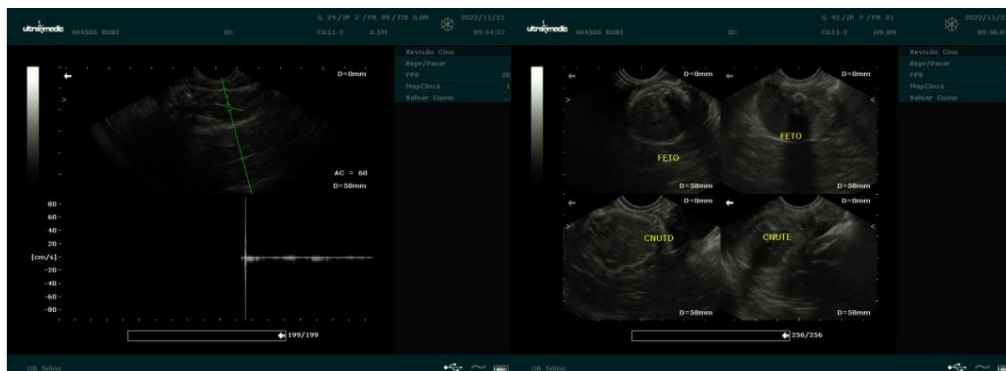
**Baço:** não visibilizado **Fígado:** parênquima homogêneo normoecóico, lobos hepáticos com volume preservado, bordos regulares e afilados. Diafragma mantido. Grandes vasos preservados. **Vesícula biliar:** em topografia habitual distendida por conteúdo anecoico sem sedimento, paredes normoespessas regulares. Ductos intra-hepáticos não caracterizados. Ducto biliar caracterizado distendido.

**Sistema gastrointestinal:** Estômago: não visibilizado **Pâncreas:** não caracterizado. **Alças Intestinais:** segmentos passíveis de varredura com parâmetros ultrassonográficos preservados.

**Útero:** Cornos uterinos dilatados e preenchidos por fetos. Corno esquerdo presença de conteúdo amniótico denso de alta celularidade, artefato de reverberação e feto com desorganização óssea. Corno uterino direito com feto com formato preservado com câmara cardíaca sem batimentos cardíacos ao doppler pulsado.

**Observações:** Ausência de líquido livre

**IMPRESSÃO SONOGRÁFICA:** Dois fetos em morte fetal – ausência de batimento cardíacos em um e desorganização óssea e produção de artefato de reverberação (gás) em outro.



  
Dra. PAULA NOGUEIRA CUNHA  
MV CLÍNICA GERAL - APERFEIÇOAMENTO ULTRA-SONOGRAFIA  
CRMV 13618-SP  
CPF 122.038.818-10