



# HOSPITAL VETERINÁRIO DA ANCLIVEPA-SP

DATA: 07/12/2022

PACIENTE: NEGUINHA / LUZIA (478836)

## **RELATÓRIO ULTRASSONOGRÁFICO**

**Bexiga:** em topografia habitual, distensão moderada, conteúdo anecoico sem debris sem sedimentos. Paredes normoespessas, regulares, uretra caudal mantida.

**Rins e Ureteres:** dimensões mantidas (RD 3,75cm / RE 3,73cm), parênquima homogêneo normoecóico com contornos definidos, distinção e proporção cortico medular mantida. Sistema pielocalicial mantido. Ureter preservado.

**Baço:** em topografia habitual com parênquima homogêneo normoecóico, dimensões mantidas (0,77cm), vasos preservados.

**Fígado:** lobos hepáticos com volume preservado, parênquima homogêneo normoecóico, bordos afilados regulares. Diafragma mantido. Grandes vasos não caracterizados. Vesícula biliar: em topografia habitual distendida por conteúdo hipoecóico denso, paredes normoespessas. Ductos intra-hepáticos caracterizados com múltiplas litíases intra luminal. Ducto biliar comum não caracterizado.

### **Sistema gastrointestinal:**

**Estômago:** em topografia habitual contraído, pequeno acúmulo de conteúdo gasoso. hipomotilidade, estratificação mantida e paredes normoespessas.

**Pâncreas:** não caracterizado.

**Alças Intestinais:** segmentos intestinais com parâmetros ultrassonográficos preservados.

**Útero:** corno uterino direito em região caudal próximo ao trígono da bexiga com discreta por conteúdo anecoico (0,67cm), corno uterino esquerdo não caracterizado.

**Ovários:** direito cístico(0,76cm) e esquerdo homogêneo normoecóico (0,92cm)

### **Observações:**

*Ausência de líquido livre.*

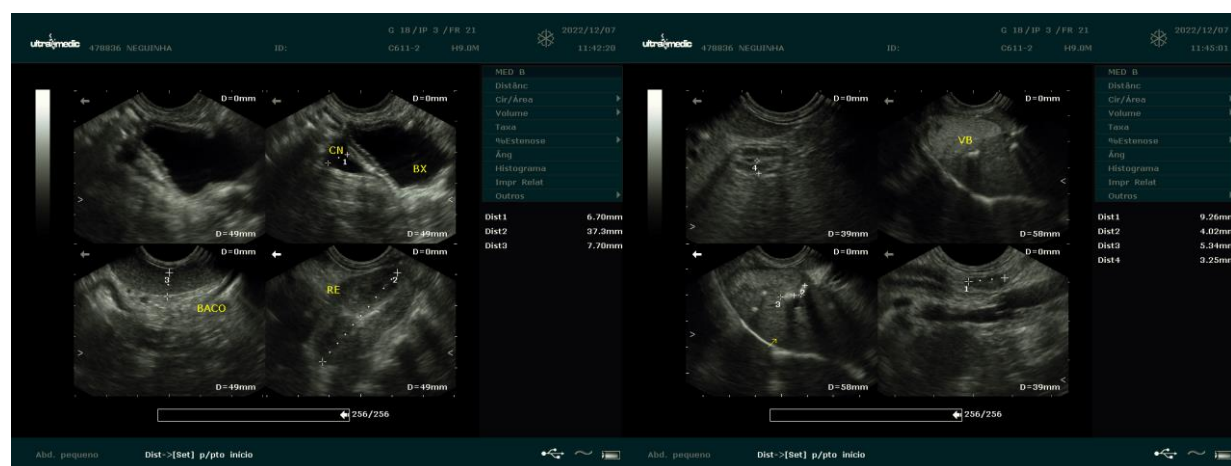
## IMPRESSÃO SONOGRÁFICA:

**Nefropatia senil bilateral.**

**Ovário direito cístico.**

**Discreta hiperplasia em parte do segmento uterino direito (Mucometra/ Hemometra e ou Piometra em fase inicial)**

**Mucocele severa e litíases em ductos intra-hepáticos.**



*Dra. PAULA NOGUEIRA CUNHA*  
MV CLÍNICA GERAL - APERFEIÇOAMENTO ULTRA-SONOGRAFIA  
CRMV 13618-SP  
CPF 122.038.818-10