



HOSPITAL VETERINÁRIO DA ANCLIVEPA-SP

DATA: 08/11/2022

PACIENTE: MEL / LUZIA (477300)

RELATÓRIO ULTRASONOGRÁFICO

Bexiga: distensão moderada, conteúdo anecoico com debris. paredes normoespessas regulares, estratificação mantida. Uretra caudal preservada.

Rins e Ureteres: em topografia habitual, RE 4,92cm / RD 4,93cm. Rim esquerdo com parênquima grosseiro hiperecótico, perda da distinção e da proporção cortico medular, sistema pielocalicial mantido, presença de litíase em recessos renal. Ureter preservado. Rim direito com parâmetros preservados em comparação ao esquerdo.

Baço: em topografia habitual dimensões aumentadas (1,38cm), parênquima homogêneo normoecótico com contornos definidos e bordos arredondados, vasos preservados.

Fígado: em topografia habitual, lobos hepáticos com aumento acentuado do volume, parênquima homogêneo hiperecótico, bordos arredondados, regulares. Diafragma mantido. Grandes vasos preservados.

Vesícula biliar: pouco distendida, repleta por conteúdo anecoico. Paredes normoespessas normoecoicas regulares. Ducto biliar não caracterizado.

Sistema gastrointestinal:

Estômago: em topografia habitual, distendido por conteúdo gasoso, paredes normoespessas, estratificação e motilidade mantida. Píloro não caracterizado.

Pâncreas: não caracterizado.

Alças Intestinais: segmentos intestinais com retenção de conteúdo fecal.

Observações:

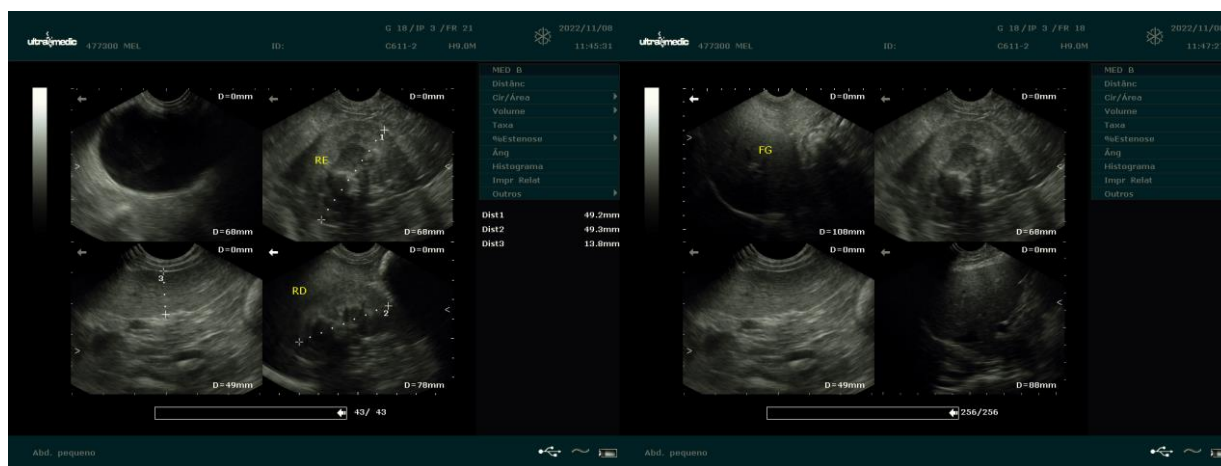
Ausência de líquido livre

Linfonodos não caracterizados.


Dra. PAULA NOGUEIRA CUNHA
MV CLÍNICA GERAL - APERFEIÇOAMENTO ULTRA-SONOGRAFIA
CRMV 13618-SP
CPF 122.038.818-10

IMPRESSÃO SONOGRÁFICA:

Hepatomegalia infiltrativa difusa – adiposa? Esteroidal? (considerar diabetes)
Nefropatia unilateral esquerda




Dra. PAULA NOGUEIRA CUNHA
MV CLINICA GERAL - APERFEIÇOAMENTO ULTRA-SONOGRAFIA
CRMV 13618-SP
CPF 122.038.818-10