

# Hospital Veterinário Faculdade Anclivepa

rua bom sucesso 733 Carlos Prates

## Eletrocardiograma

### Identificação

Identificação: 2023_05_02__13_07	Data: 02/05/2023 13:07:00	Peso: 0,0 kg
Paciente: Pipoca	Idade: 3 anos e 0 mês	Sexo: Fêmea
Espécie: Gato	Raça: Sem raça definida (SRD)	
Proprietário: Keila Valéria Santos Braga	Solicitante: Carina R da Vieira	

### Parâmetros Observados


FC Média: 177 bpm	Amplitude de R: 0.39 mV	Duração de T: 18 ms
Amplitude de P: 0.06 mV	Amplitude de S: 0.01 mV	Desnível de ST: 0.01 mV
Duração de P: 26 ms	Duração de QRS: 50 ms	Eixo P: 100.7 °
Intervalo PR: 60 ms	Intervalo QT: 72 ms	Eixo QRS: 86.28 °
Amplitude de Q: -0.11 mV	Amplitude de T: -0.02 mV	

### Comentários

Exame feito sem intercorrência

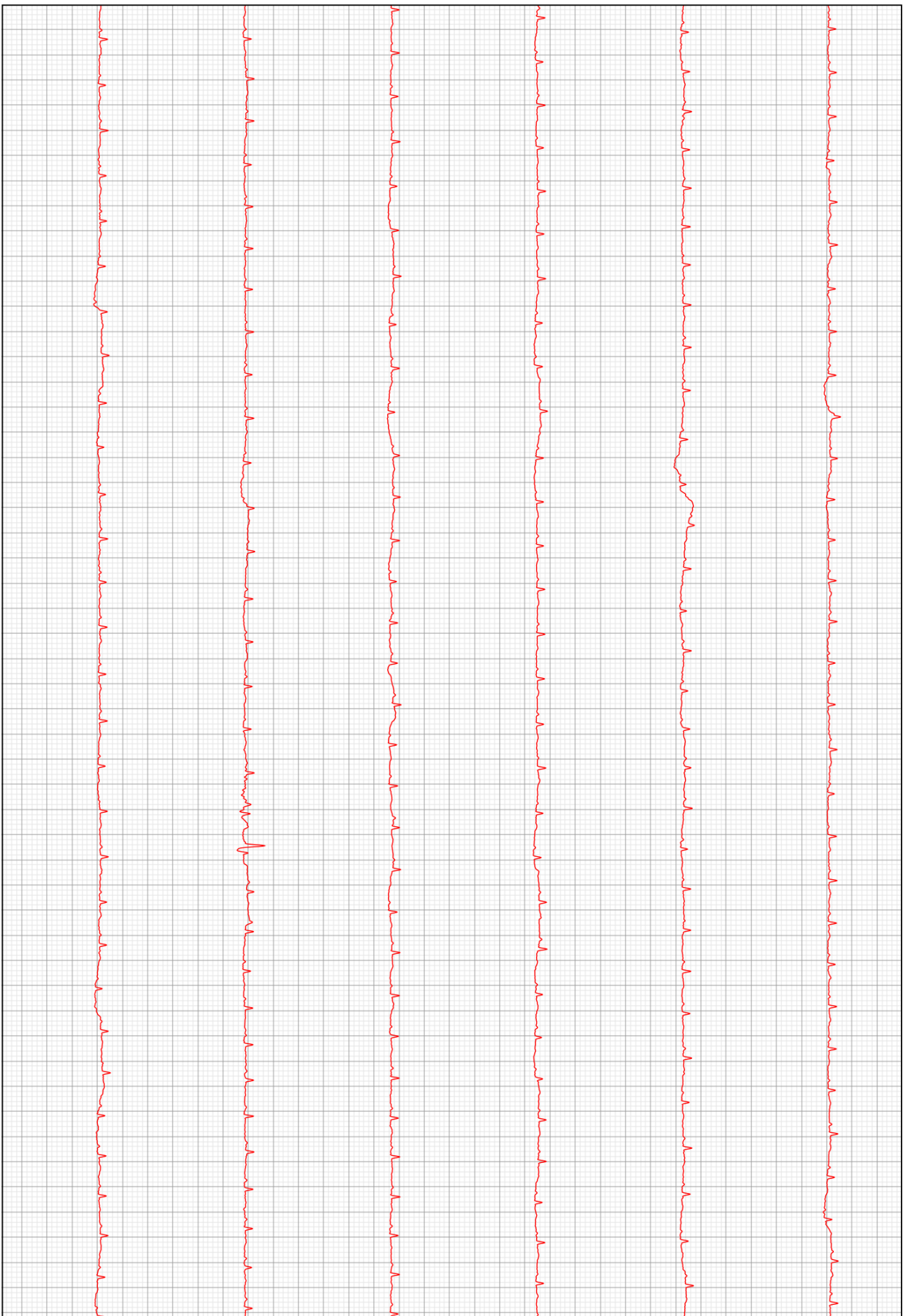
### Conclusões

Ritmo sinusal com FC média 177 bpm  
Traçado sugestivo de sobrecarga ventricular esquerda  
Considerar, a critério clínico, avaliação morfológica cardiopulmonar (ecodopplercardiograma e radiografia de torax).  
O resultado deste exame deve ser confrontado com os achados clínicos e laboratoriais obtidos



Amanda Ladislao Antonio  
CRMV: 16174 MG

Assinado eletronicamente por:



D2

