



# HOSPITAL VETERINÁRIO DA ANCLIVEPA-SP

DATA: 29/12/2022

PACIENTE: CARAMELO / KAMILA (496453)

## RELATÓRIO ULTRASSONOGRÁFICO

**Bexiga:** grande distensão, conteúdo anecoico sem debris sem sedimentos, paredes normoespessas, estratificação mantida, trígono preservado.

**Rins e Ureteres:** dimensões mantidas (RD 3,86cm / RE 4,37cm), contornos definidos, formato preservado, parênquima homogêneo normoecóico, proporção e distinção cortico medular mantida, sistema pielocalicial mantido. Ausência de mineralização. Ureteres não caracterizados.

**Baço:** em topografia habitual, contornos definidos, dimensões mantidas, mensurado em torno de 1,39cm, parênquima homogêneo normoecóico, vasos preservados.

**Fígado:** em topografia habitual, lobos hepáticos com volume preservado parênquima homogêneo hipoeecóico, bordos afilados, regulares. Veia cava caudal dilatada. Ductos intra-hepáticos não caracterizados. Vesícula biliar com repleção adequada preenchida por conteúdo anecoico sem sedimentos, paredes normoespessas e regulares. Ducto biliar não caracterizado.

### Sistema gastrointestinal:

**Estômago:** em topografia habitual, contraído sem conteúdo, paredes discretamente espessadas regulares, estratificação mantida, hipomotilidade. Píloro não caracterizado.

**Pâncreas:** não caracterizado.

**Alças Intestinais:** segmentos intestinais passíveis de avaliação com lúmen distendido por conteúdo gasoso, motilidade mantida, paredes preservadas

**Próstata:** parâmetros ultrassonográficos preservados medidas em torno de 3,85cm x 2,10cm x 3,41cm

**Testículos:** em topografia habitual com parâmetros ultrassonográficos preservados.

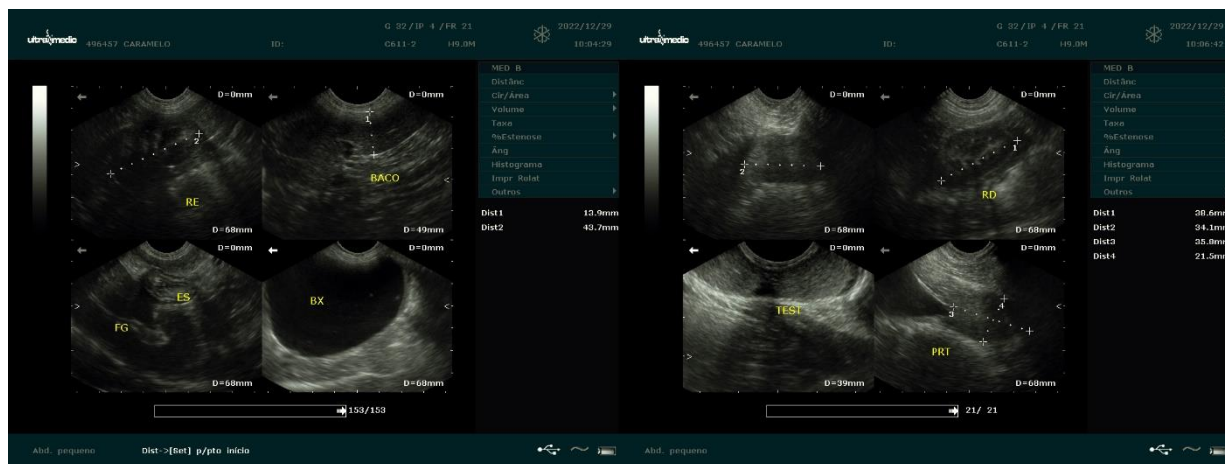
### Observações:

Ausência de líquido livre.

  
Dra. PAULA NOGUEIRA CUNHA  
MV CLINICA GERAL - APERFEIÇOAMENTO ULTRA-SONOGRAFIA  
CRMV 136188-SP  
CPF 122.038.818-10

## IMPRESSÃO ULTRASSONOGRÁFICA:

Congestão hepática



  
Dra. PAULA NOGUEIRA CUNHA  
MV CLÍNICA GERAL - APERFEIÇOAMENTO ULTRASSONOGRÁFIA  
CRMV 13618-SP  
CPF 122.038.818-10