



HOSPITAL VETERINÁRIO DA ANCLIVEPA-SP

DATA: 23/11/2022

PACIENTE: LAYLA /KATIA (474763)

RELATÓRIO ULTRASONOGRÁFICO

Bexiga: em topografia habitual, distensão média, conteúdo anecoico sem sedimentos. Paredes regulares finas, uretra caudal mantida.

Rins e Ureteres: em topografia habitual. RE 4,68cm / RD 4,62cm. Parênquima homogêneo normoecóico, contornos definidos, distinção e proporção cortico medular mantida, sistema pielocalicial preservado. Ausência de mineralizações. Ureter preservado.

Baço: em topografia habitual, dimensões preservadas (0,82cm). Parênquima homogêneo normoecóico. Vasos preservados.

Fígado: parênquima homogêneo tendendo a hiperecoico com leve aumento de seu volume, bordos arredondados, vasos preservados.

Vesícula biliar: em topografia habitual distendida por conteúdo anecóico, paredes preservadas.

Sistema gastrointestinal:

Estômago: em topografia habitual com conteúdo gasoso, paredes preservadas, motilidade mantida.

Pâncreas: não caracterizado.

Alças Intestinais: segmentos intestinais passíveis de avaliação com parâmetros ultrassonográficos preservados.

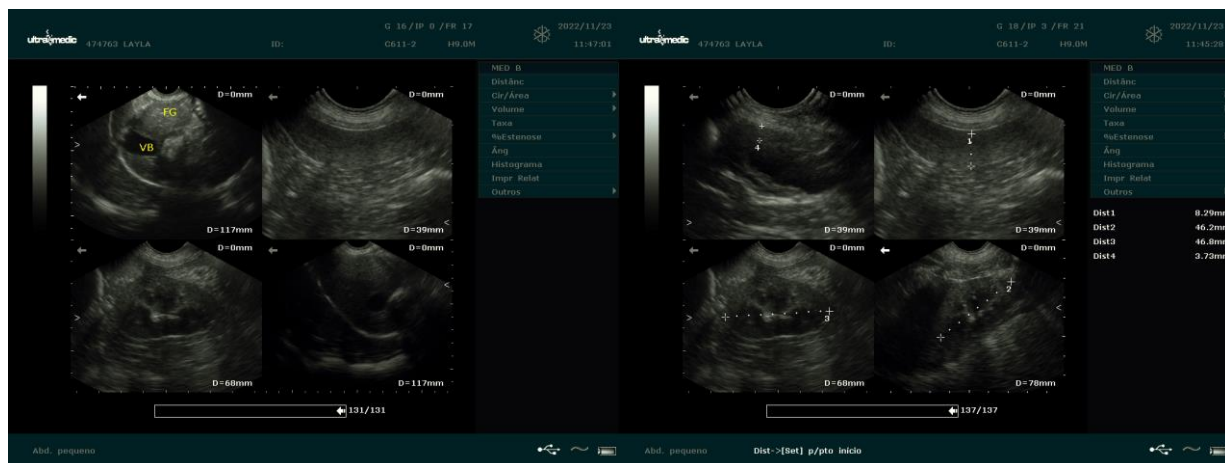
Observações:

Ausência de líquido livre


Dra. PAULA NOGUEIRA CUNHA
MV CLÍNICA GERAL - APERFEIÇOAMENTO ULTRA-SONOGRAFIA
CRMV 13618-SP
CPF 122.038.818-10

IMPRESSÃO SONOGRÁFICA:

Hepatopatia leve



Dra. PAULA NOGUEIRA CUNHA
MV CLINICA GERAL - APERFEIÇOAMENTO ULTRA-SONOGRAFIA
CRMV 13618-SP
CPF 122.038.818-10